

Vet Workshops Novotech

TALLER WORKSHOP VIRTUAL DE
OFTALMOLOGÍA

Ángel Orillés

(Diplomado por el European College of Veterinary Ophthalmology)

19 de Octubre de 2024

7 HORAS

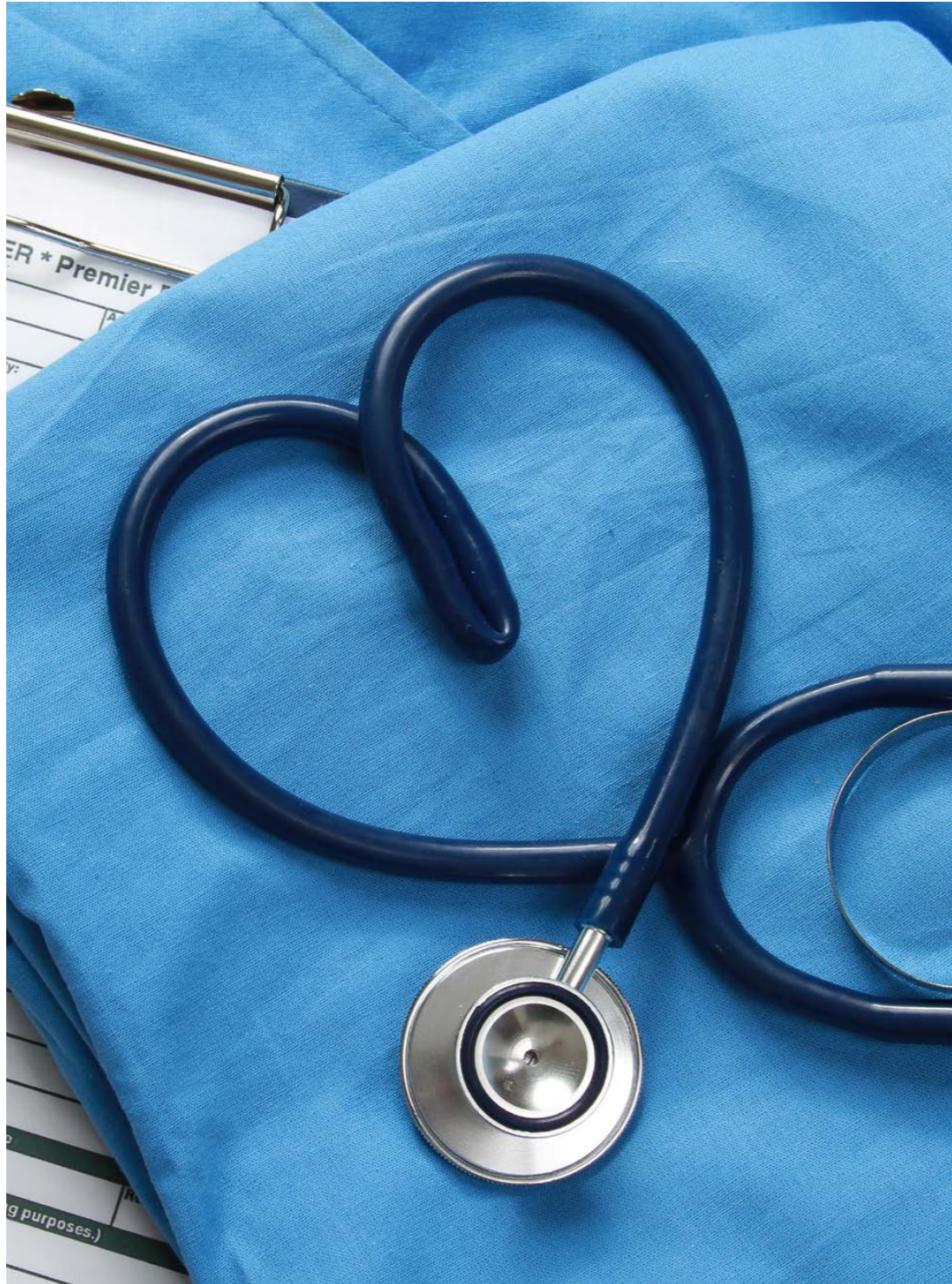DE FORMACIÓN EN GRUPOS REDUCIDOS

18 CASOS CLINICOS

QUE SE RESOLVERÁN JUNTO AL PONENTE

[Clica aquí para Inscribirte a este Taller >>](#)

INFORMACIÓN E INSCRIPCIÓN. Tel. 654 08 31 60 Mail: administracion@workshopsnovotech.com



VET WORKSHOPS NOVOTECH

Tu formación, nuestra vocación

Taller Workshop

DE OFTALMOLOGÍA

BLOQUE 1
Enfermedades de la Superficie Ocular

1

BLOQUE 2
Glaucoma y Uveitis

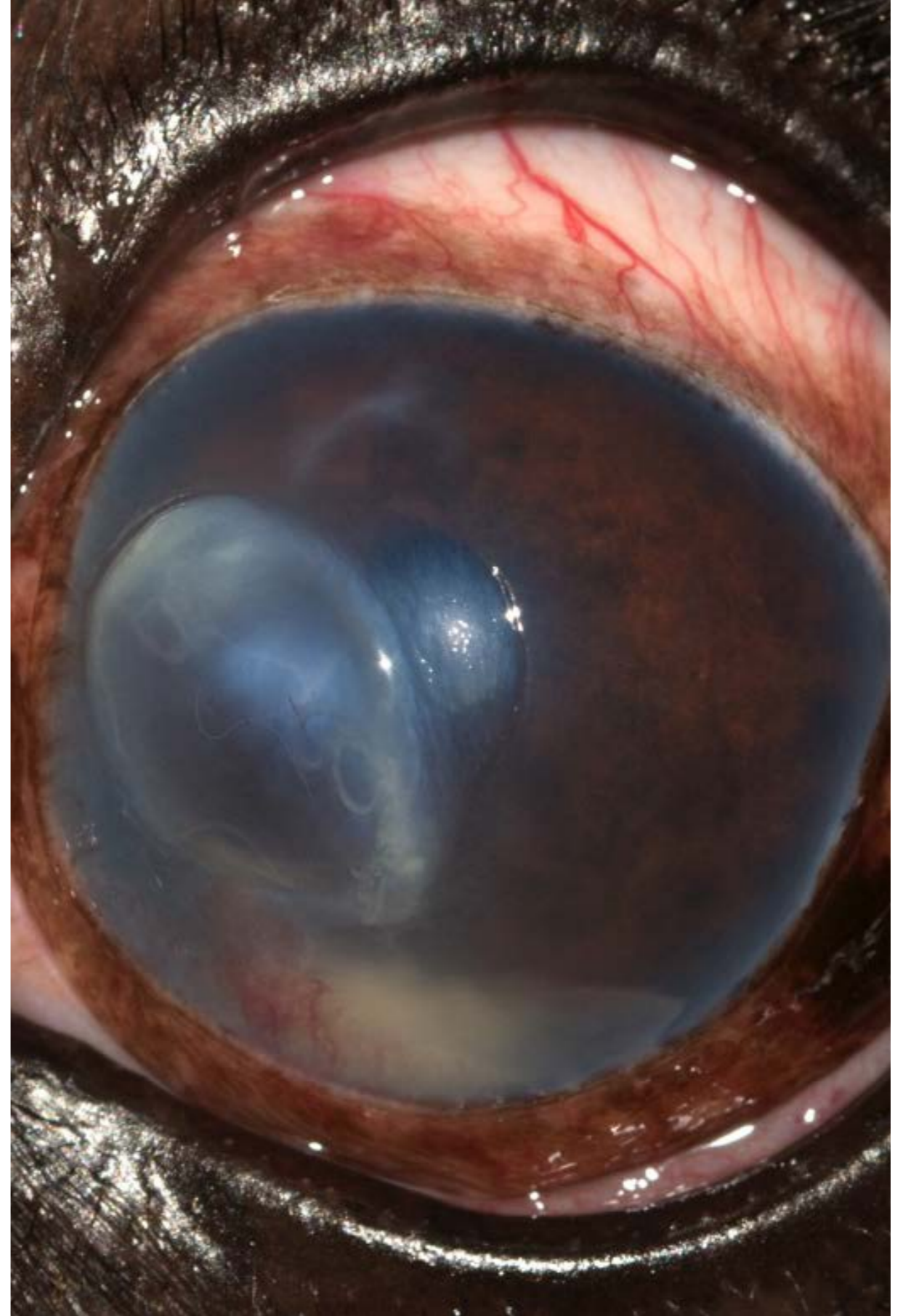2

BLOQUE 3
Manifestaciones Oculares de Enfermedades Sistémicas

3

BLOQUE 4
Take Home (Para llevar a casa)

4



HORARIO DEL PROGRAMA

Taller Workshop de Oftalmología

Ángel Ortillés

Profesor del Taller Workshop

BLOQUE 1 9.30 h a 11.30 h

- 9.30 h a 10.00 h Enfermedades de la Superficie Ocular
- 10.00 h a 11.30 h Interacción Didáctica con el Ponente de los Casos Clínicos 1 al 6

11.30 h-12.00 h Pausa Descanso

BLOQUE 2 12.00 h a 14.00 h

- 12.00 h a 12.30 h Casos de Glaucoma y Uveitis
- 12.30 h a 14.00 h Interacción Didáctica con el Ponente de los Casos Clínicos 7 al 12

14.00 h-15.30 h Pausa Almuerzo

BLOQUE 3 15.30 h a 18.00 h

- 15.30 h a 16.00 h Manifestaciones Oculares de Enfermedades Sistémicas
- 16.00 h a 17.30 h Interacción Didáctica con el Ponente de los Casos Clínicos 13 al 18
- 17.30-18.00 h Take Home: ¿Qué me llevo de Valor Clínico para utilizarlo mañana?

18.00 h Clausura del Taller Workshop



CASOS CLÍNICOS *Bloque 1*

1

ROCKY

*Pastor belga macho de 4 años
Pigmentación corneal bilateral
Sin déficit visual*

2

LUCAS

*Bulldog francés macho de 3 años
Úlcera corneal complicada en el ojo izquierdo
Infiltrado celular corneal, hipopion y miosis*

3

LOLO

*Shih-Tzu macho de 10 años
Episodios de blefaroespasma intermitente
Secreción mucopurulenta bilateral*

4

MARCIAL

*Bulldog francés macho de 8 años
Úlcera corneal crónica en el ojo izquierdo
Sin signos de dolor ocular asociado*

5

TERMITA

*Gata Común europea de 6 años
Infiltrado celular y neovascularización corneal
Tratamiento virostático y antibiótico sin mejoría*

6

MORA

*Spaniel bretón hembra de 6 Años
Úlcera corneal complicada en el ojo derecho
Trauma y blefaroespasma agudo*

CASOS CLÍNICOS *Bloque 2*

7

CARTUCHO

*Bichón maltés hembra de 2 meses
Edema corneal agudo en el ojo izdo.
Ceguera y blefaroespasma ipsilateral*

8

GORDA

*Perra de aguas hembra de 8 años
Edema corneal difuso en el ojo izdo.
Ceguera y midriasis ipsilateral*

9

CRACK

*Labrador retriever macho de 10 años
Masa melanocítica retroirídica
Ojo contralateral sin alteraciones*

10

MARTÍN

*Mestizo macho de 6 años
Hifema agudo en el ojo izquierdo
Ausencia de respuesta de amenaza*

11

LANA

*Mestizo hembra de 6 años
Edema corneal difuso
Fibrina en cámara anterior*

12

DORITO

*Común europeo macho de 3 años
Edema corneal difuso
Bupftalmia del ojo derecho*

CASOS CLÍNICOS *Bloque 3*

13

MICKEY

*Mastín español macho de 8 años
Edema corneal y miosis en el ojo dcho.
Apatía e hiporexia*

14

TELMA

*American Staffordshire hembra de 4 años
Edema corneal difuso
Neovascularización corneal*

15

ROLÓN

*Mestizo macho de 8 años
Lipemia del humor acuoso
Poliuria y polidipsia*

16

ARIA

*Común Europeo hembra de 2 años
Precipitados queráticos
Infiltrado celular en la retina*

17

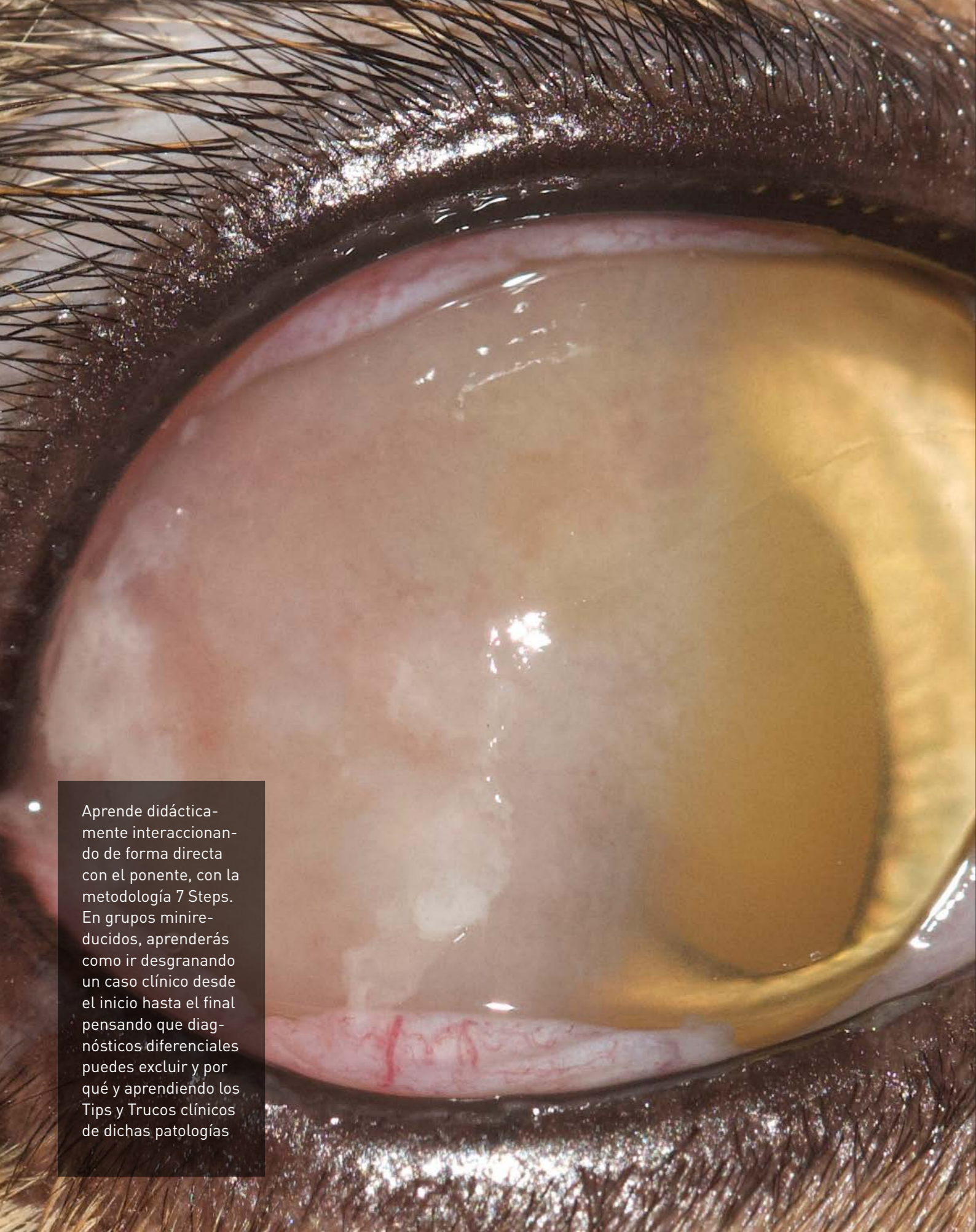BETA

*Común Europeo hembra de 3 años
Nódulo irídico en el ojo Izquierdo
Hiperpigmentación irídica*

18

BELLO

*Gato Común Europeo macho de 14 años
Ceguera y midriasis
Apatía y pérdida de peso*



Aprende didácticamente interactando de forma directa con el ponente, con la metodología 7 Steps. En grupos minireducidos, aprenderás como ir desgranando un caso clínico desde el inicio hasta el final pensando que diagnósticos diferenciales puedes excluir y por qué y aprendiendo los Tips y Trucos clínicos de dichas patologías

Bloque 1

Workshops de Oftalmología

ENFERMEDADES DE LA SUPERFICIE OCULAR

Caso Clínico 1 Rocky

Caso Clínico 2 Lucas

Caso Clínico 3 Lolo

Caso Clínico 4 Marcial

Caso Clínico 5 Termita

Caso Clínico 6 Mora

CASO CLÍNICO 1

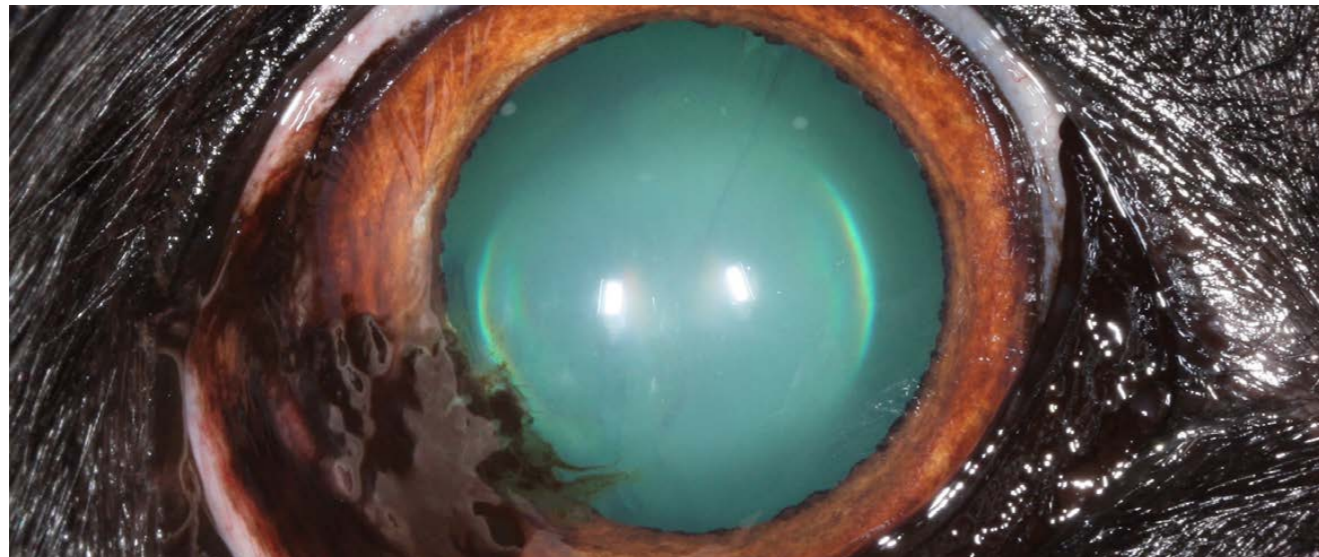
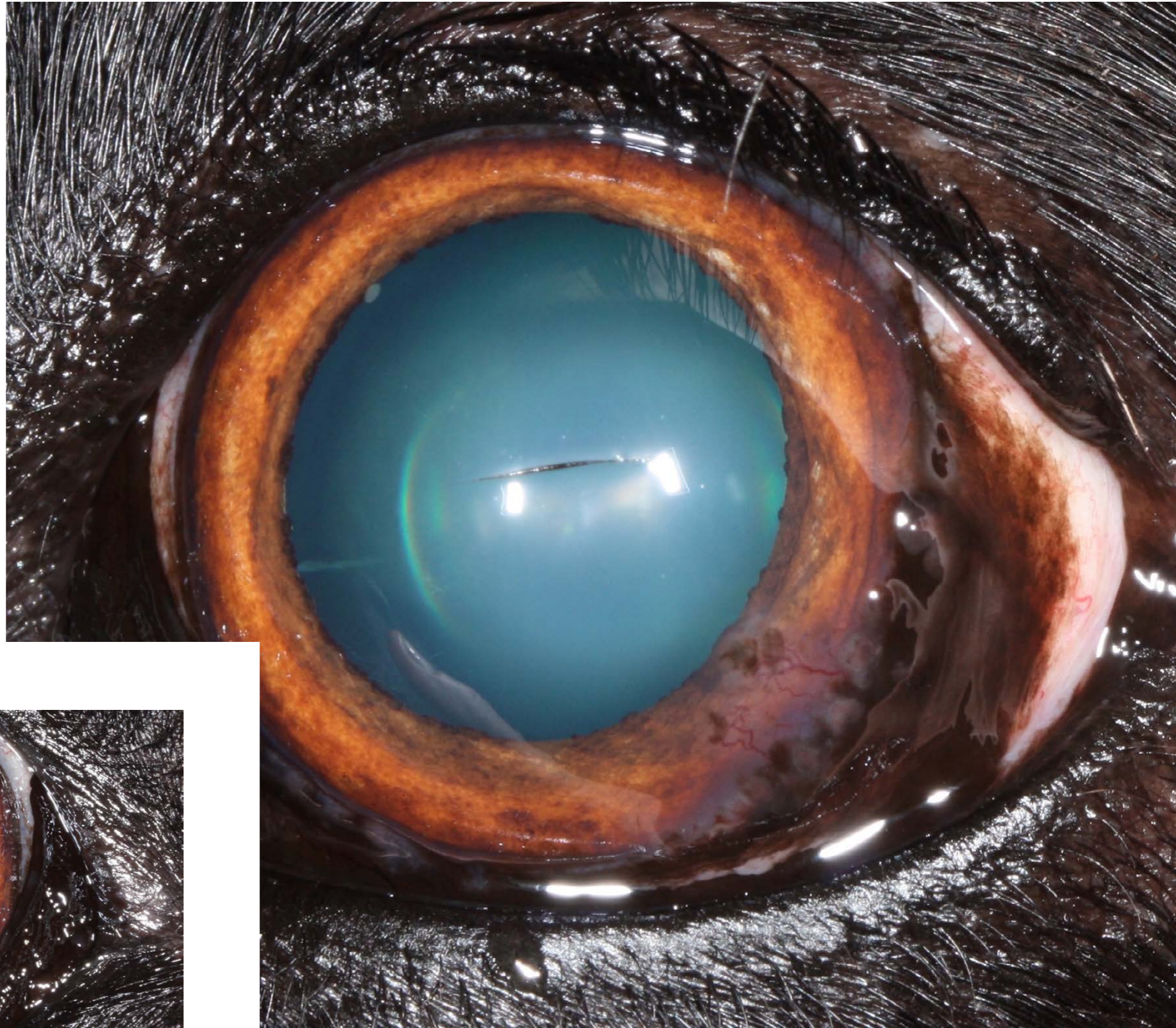ROCKY

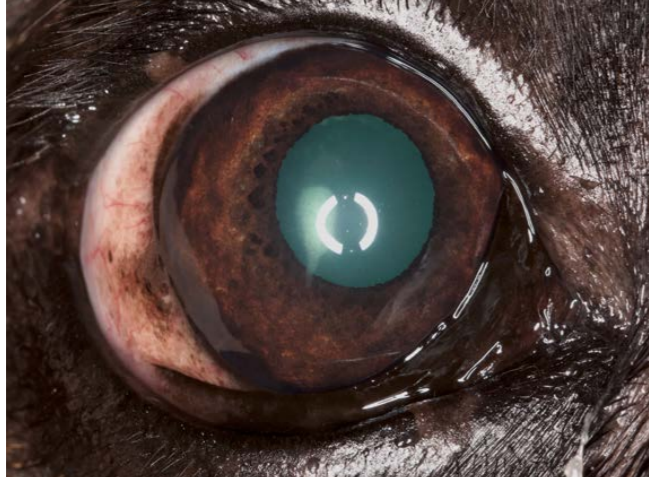Pigmentación corneal lateral crónica bilateral
Sin déficit visual
Mayor gravedad en meses de primavera y verano

Pastor belga, macho castrado de 4 años con pigmentación corneal bilateral progresiva y crónica, y episodios de secreción mucopurulenta en los meses de primavera y verano que recidivan tras 10 días de tratamiento antibiótico tópico.

Descifrando Didácticamente el Caso con el Ponente

- ¿Cuál es el diagnóstico oftalmológico y etiológico más relevante?
- ¿Qué tratamiento/s pautarías y durante cuánto tiempo?
- ¿Qué recomendaciones darías a los propietarios?





CASO CLÍNICO 2

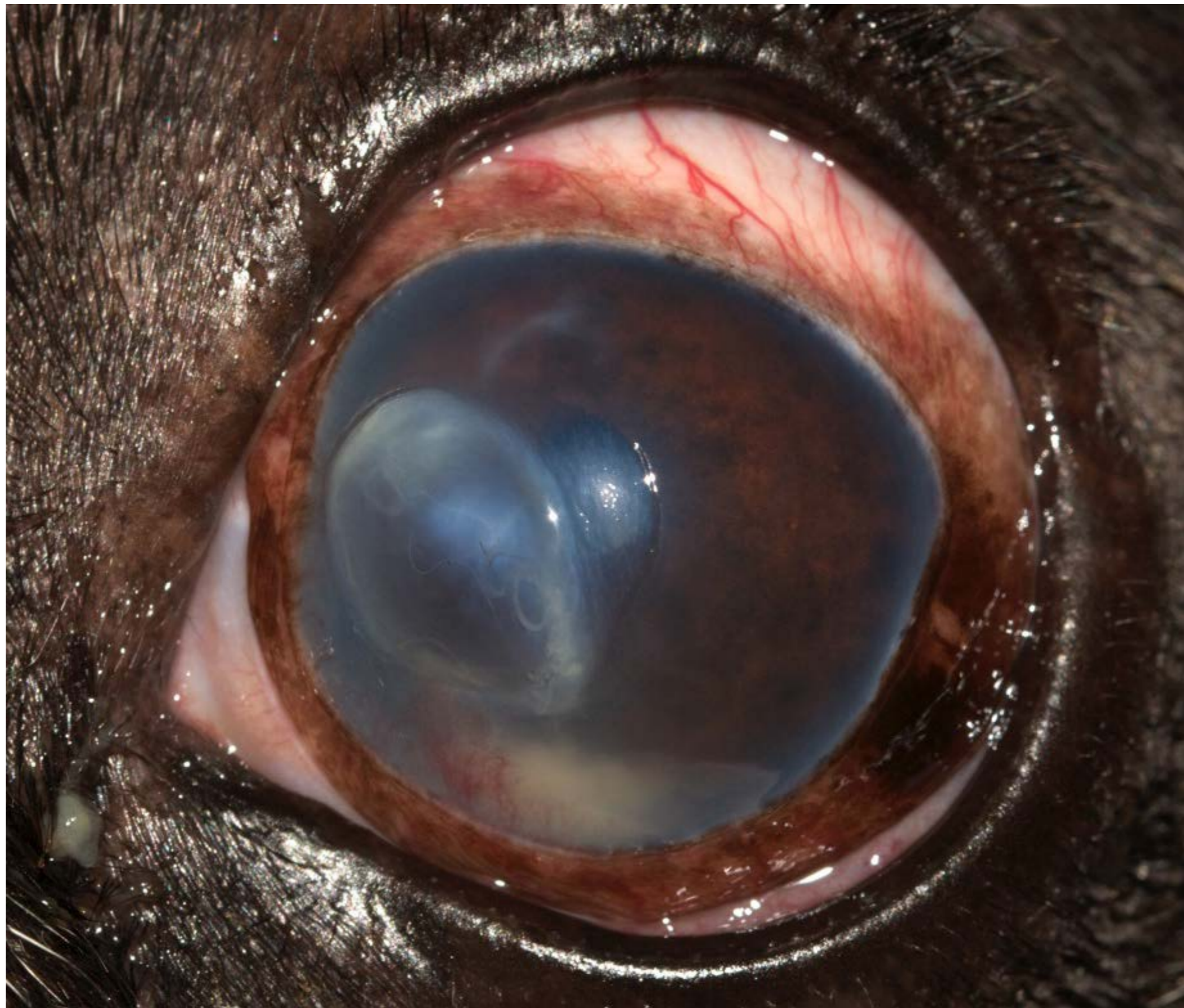LUCAS

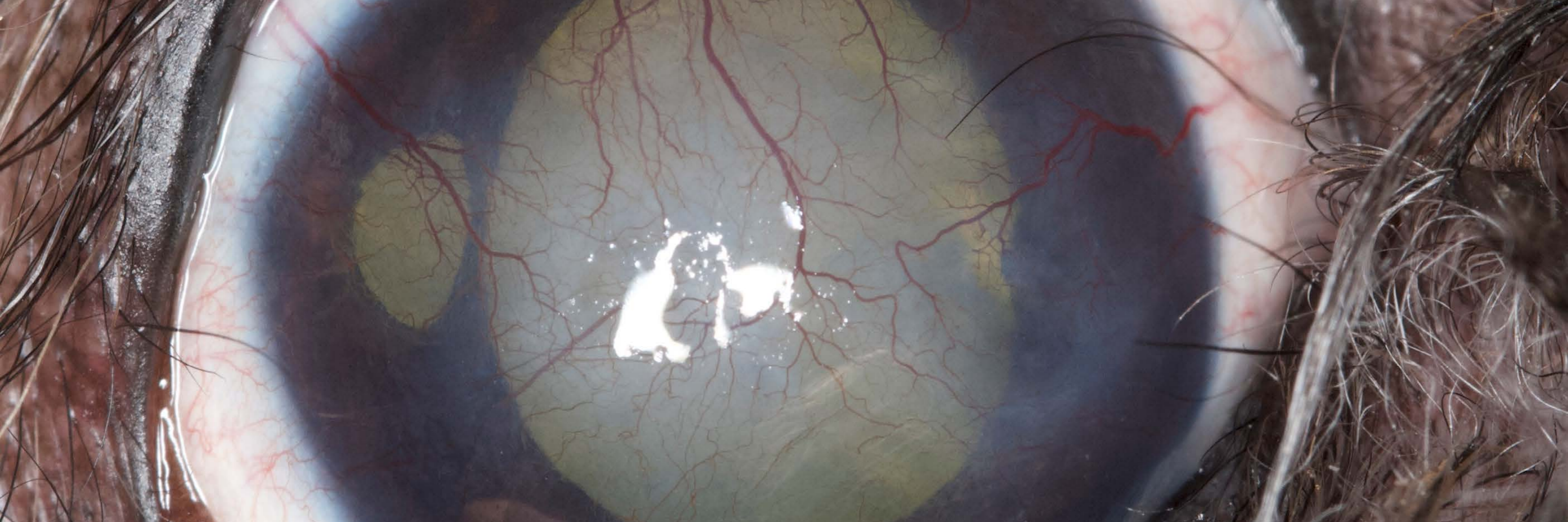Úlcera corneal complicada en el ojo izquierdo
Infiltrado celular y neovascularización corneal,
hipopion y miosis
Úlcera corneal similar hace 1 año en el ojo derecho

Bulldog francés, macho castrado de 3 años con
úlceras corneales crónicas en el ojo izquierdo que
empeora de forma repentina en 12 horas, asociada
a signos de dolor ocular evidentes y sin mejoría
 pese al tratamiento tópico y sistémico.

Descifrando Didácticamente el Caso con el Ponente

- ¿Cuáles son los diagnósticos oftalmológicos más relevantes?
- ¿Qué prueba/s adicionales realizarías?
- ¿Qué plan terapéutico plantearías y qué pronóstico darías a los propietarios?





CASO CLÍNICO 3

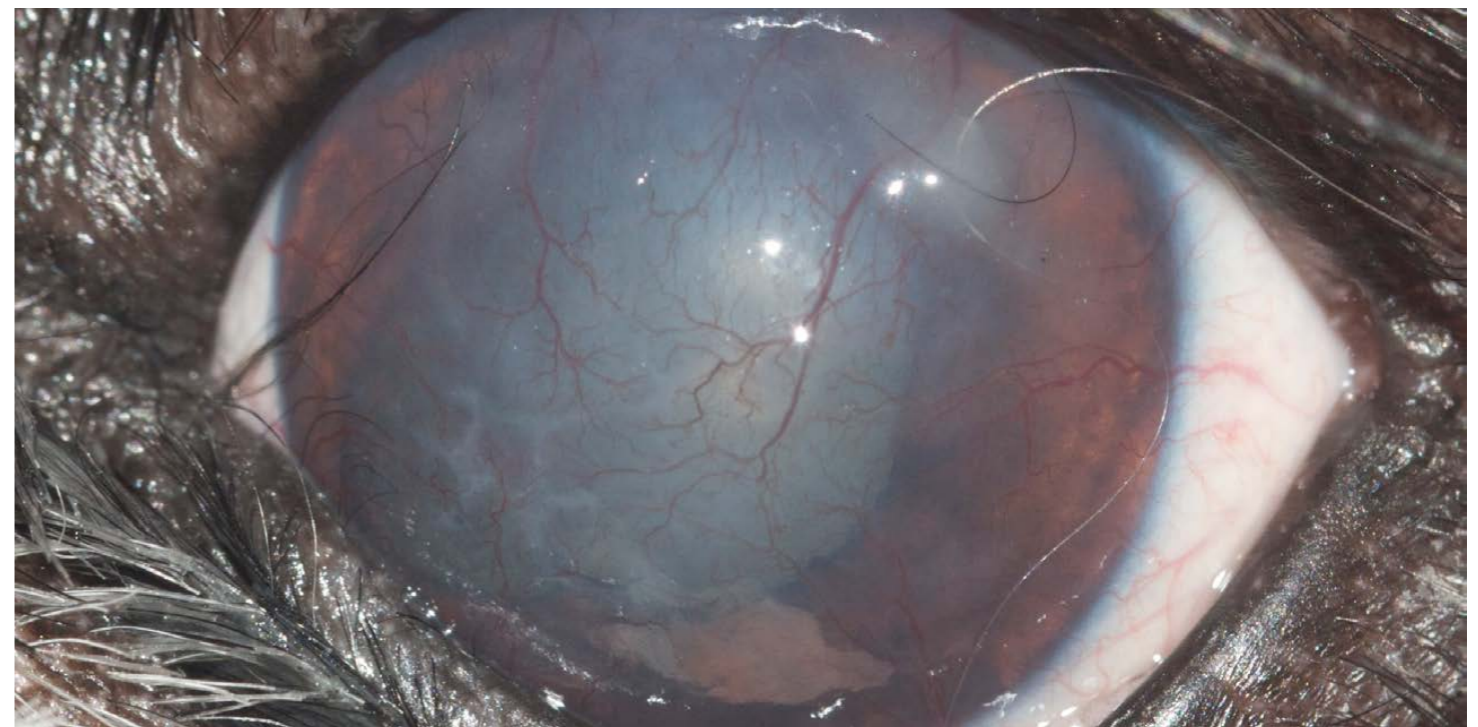
LOLO

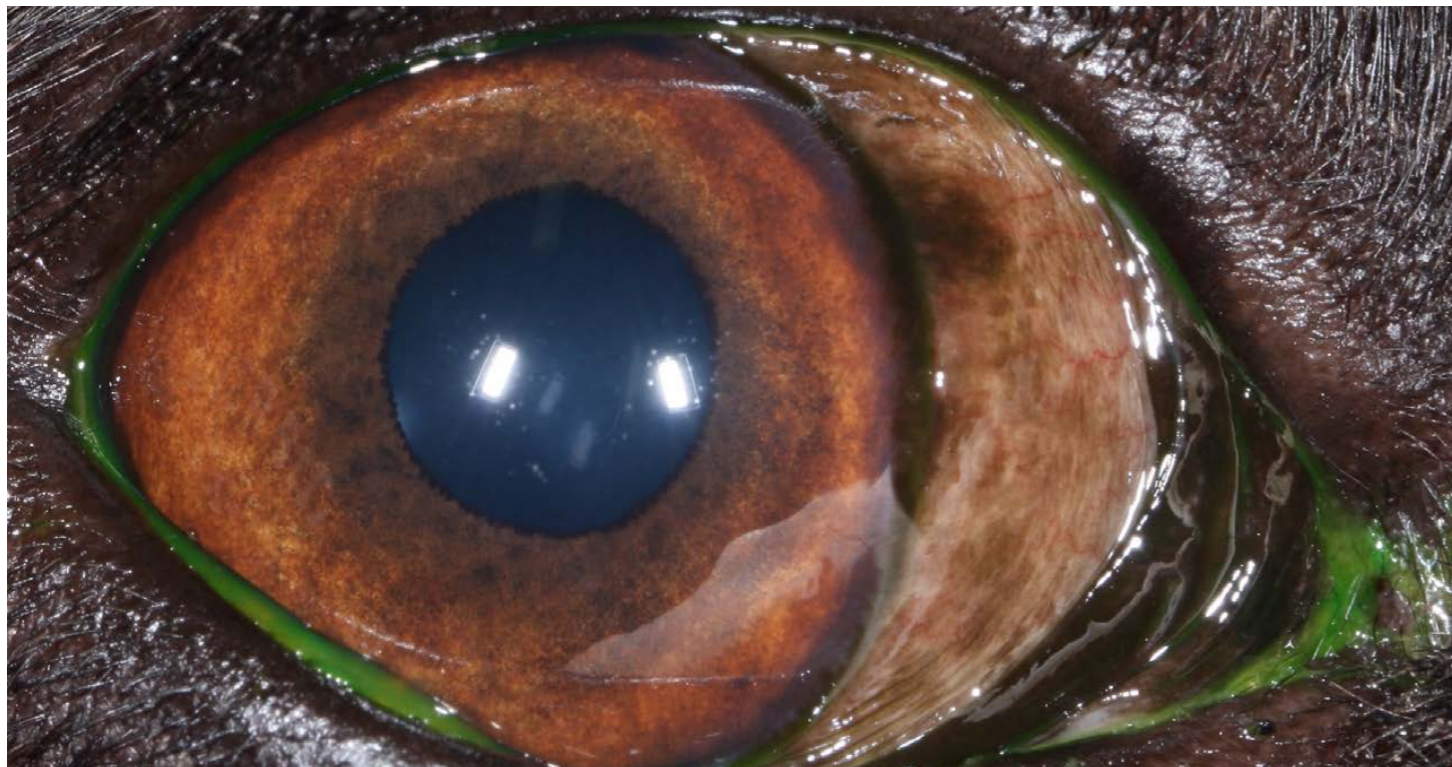
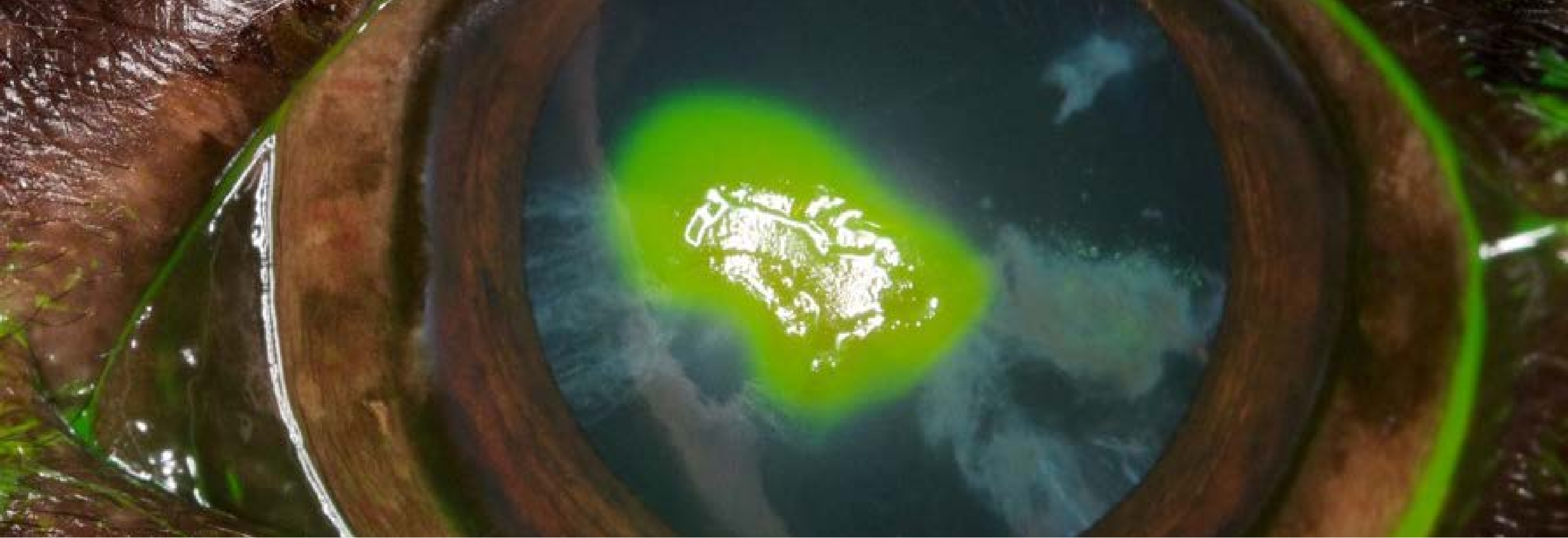
Episodios de blefaroespanto intermitente. Secreción mucopurulenta bilateral crónica. Recidiva tras retirada de antibiótico tópico.

Shih-Tzu, macho entero de 10 años diagnosticado de leishmaniosis sistémica, con episodios de blefaroespanto intermitente, neovascularización, edema y fibrosis corneal, y secreción mucopurulenta crónica que recidiva tras la retirada de antibiótico tópico.

Descifrando Didácticamente el Caso con el Ponente

- ¿Cuál es el diagnóstico oftalmológico más relevante?
- ¿Cuál es el diagnóstico diferencial etiológico?
- ¿Qué tratamiento/s pautarías y durante cuánto tiempo?





CASO CLÍNICO 4

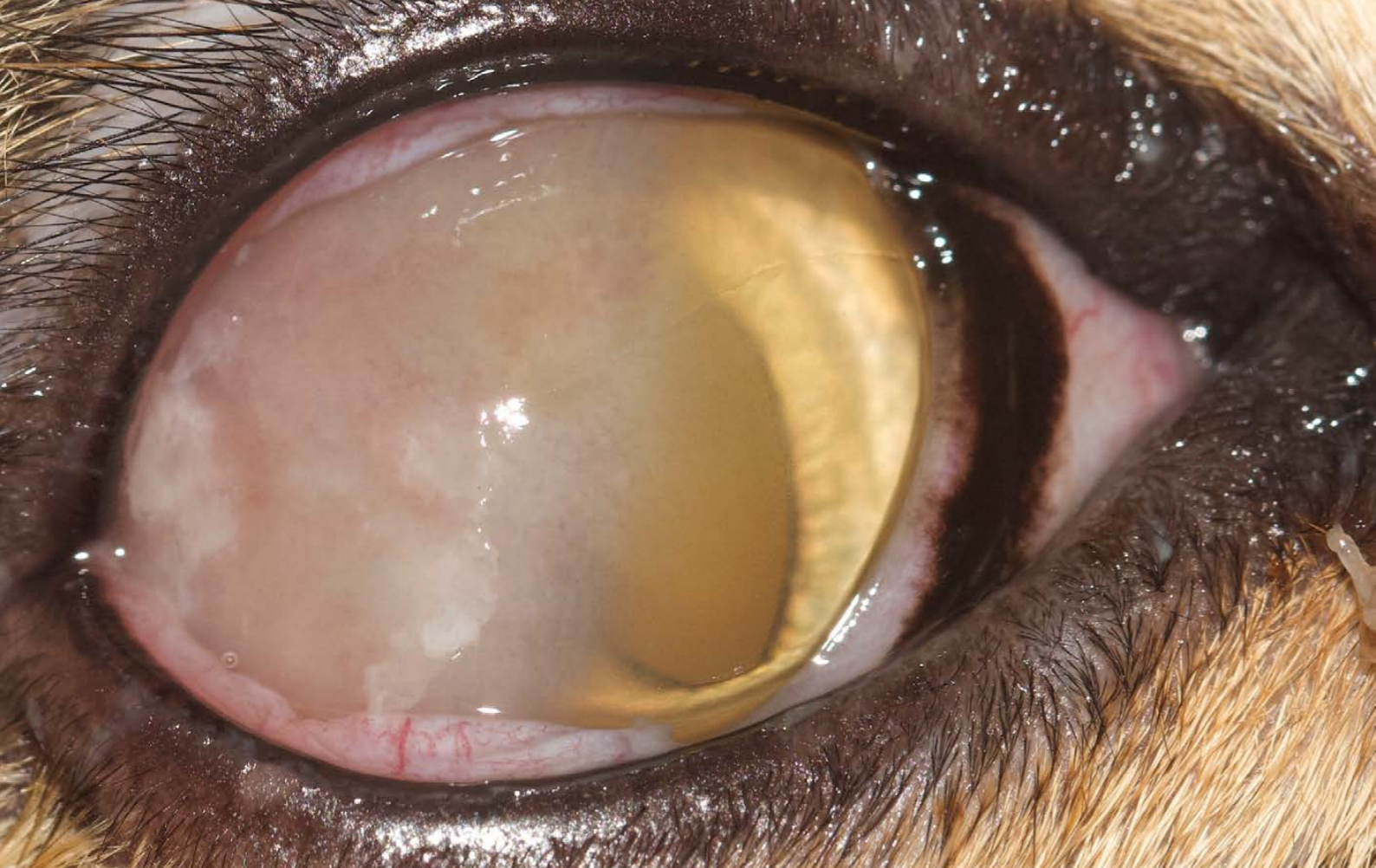
MARCIAL

Úlcera corneal crónica en el ojo izquierdo. Sin signos de dolor ocular asociado
Euriblefaron moderado-grave en ambos ojos.

Bulldog francés, macho castrado de 8 años con úlcera corneal crónica en el ojo derecho sin blefaroespasmos asociados, ni mejoría evidente tras diversos tratamientos.

Descifrando Didácticamente el Caso con el Ponente

- ¿Cuál es el diagnóstico oftalmológico y etiológico más relevante?
- ¿Qué tratamiento realizarías y pautarías?
- ¿Qué precauciones indicarías al propietario?



CASO CLÍNICO 5

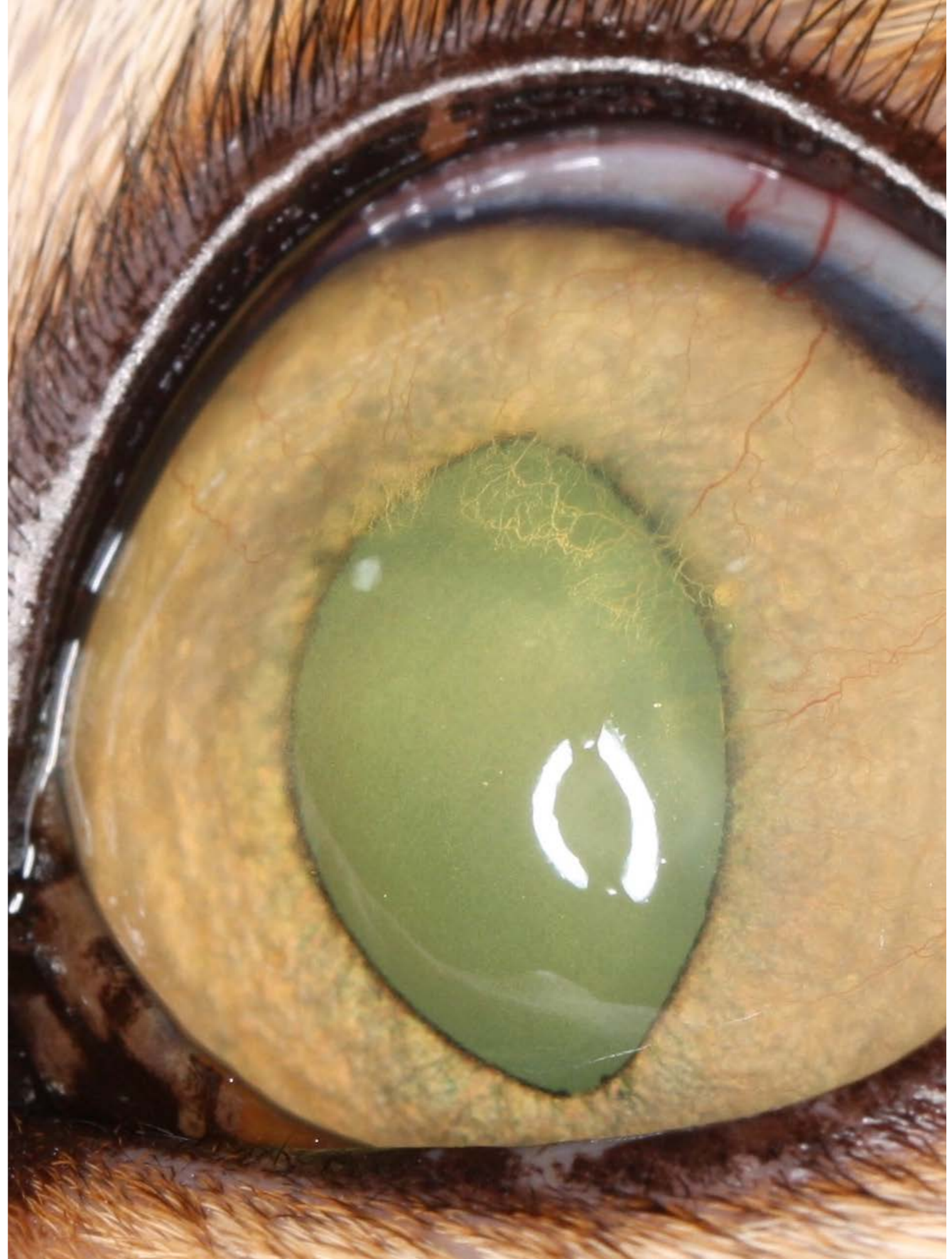TERMITA

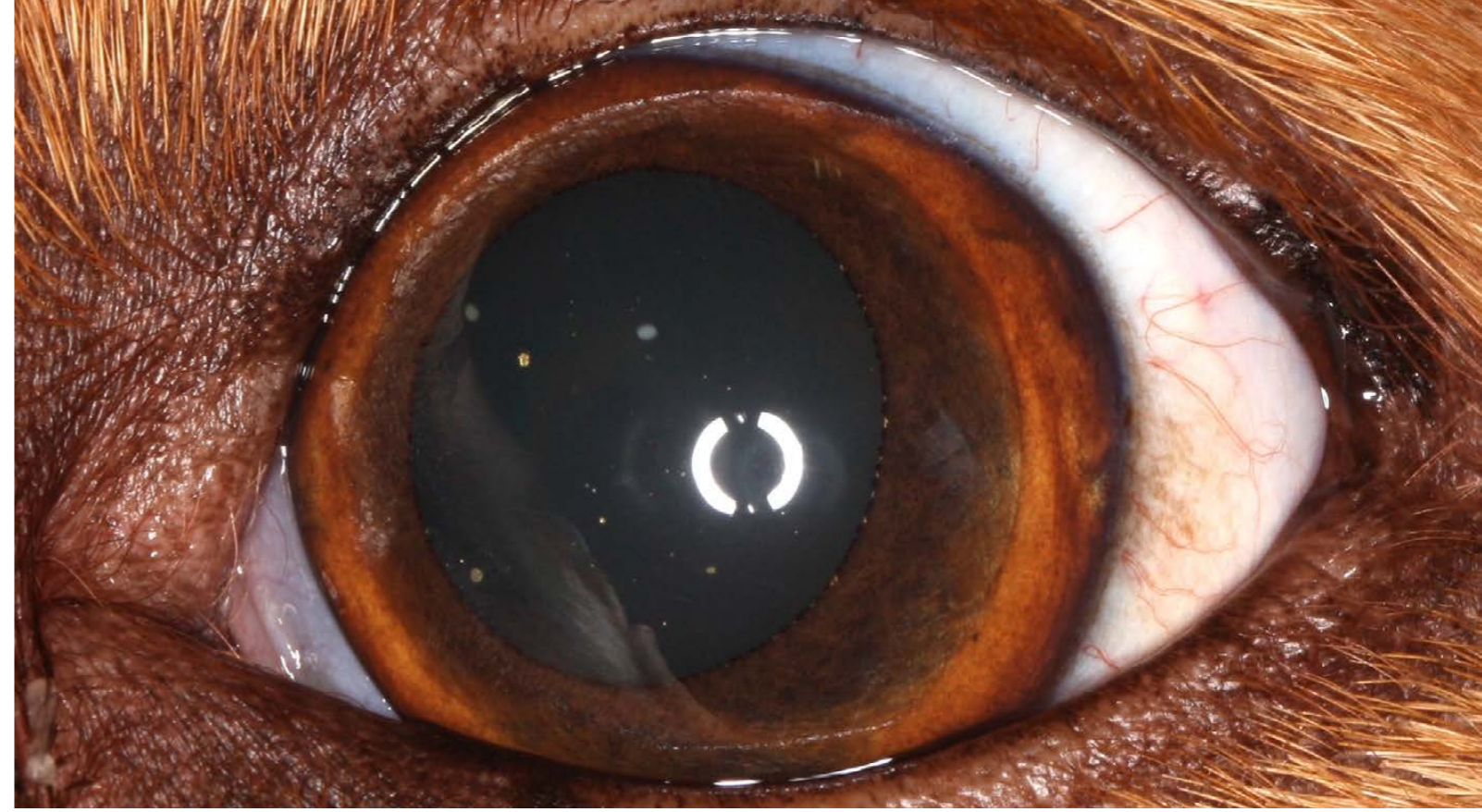
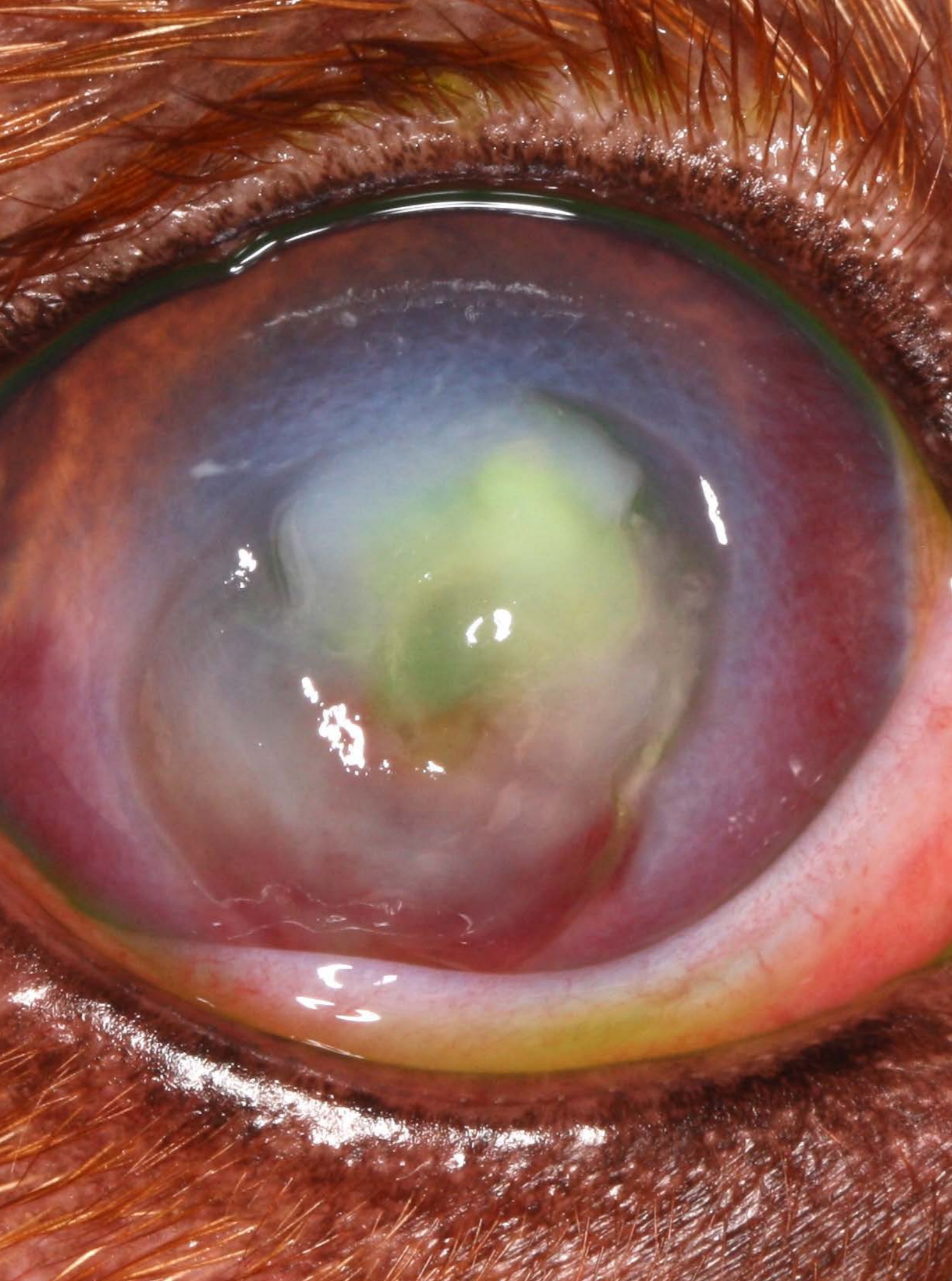
Infiltrado celular y neovascularización corneal progresiva. Inicio en ojo derecho que evoluciona a ojo contralateral. Tratamiento viroestático y antibiótico tópico previo sin mejoría

Gato común europeo de pelo corto, hembra esterilizada de 6 años con infiltrado celular y neovascularización corneal bilateral, sin respuesta al tratamiento tópico previo con viroestático y antibiótico.

Descifrando Didácticamente el Caso con el Ponente

- ¿Qué prueba/s adicionales realizarías?
- ¿Cuál es el diagnóstico oftalmológico y etiológico más probable?
- ¿Qué tratamiento/s plantearías y durante cuánto tiempo?





CASO CLÍNICO 6

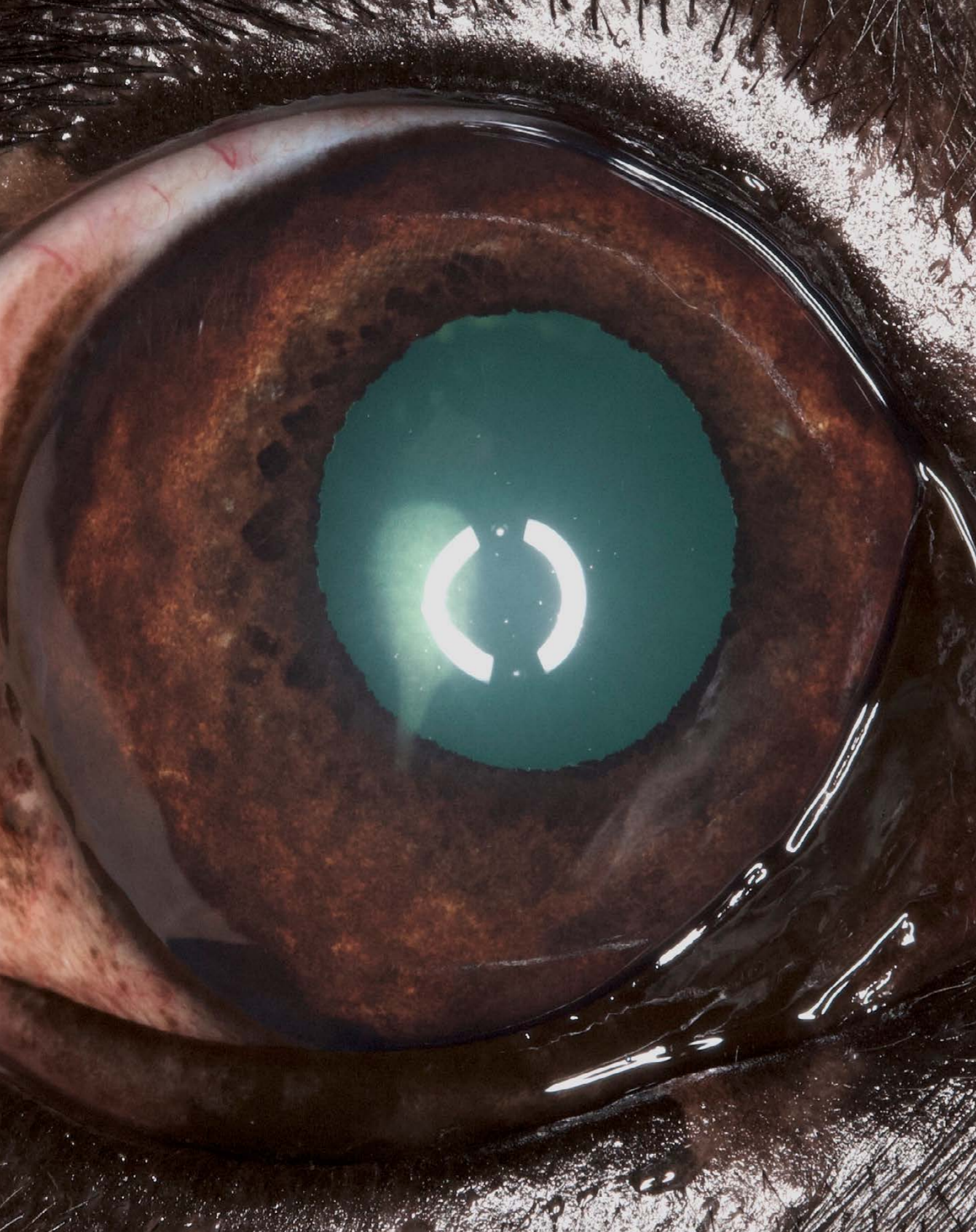MORA

Úlcera corneal complicada en el ojo derecho
Trauma y blefaroespasmos agudos con posterior mejoría
Ojo izquierdo sin hallazgos relevantes

Spaniel bretón, hembra de 6 años con úlcera corneal en el ojo derecho que profundiza progresivamente, sin respuesta al tratamiento tópico. Los propietarios advierten evento traumático con episodio de blefaroespasmos agudos y posterior mejoría de los signos de dolor ocular.

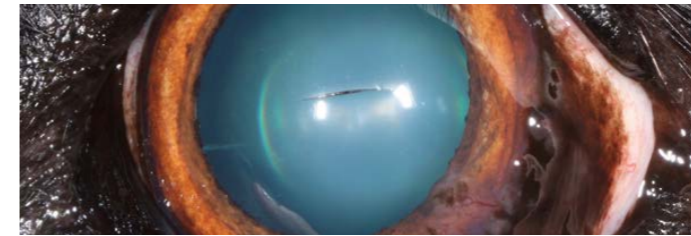
Descifrando Didácticamente el Caso con el Ponente

- ¿Qué prueba/s adicionales realizarías?
- ¿Cuál es el diagnóstico oftalmológico más probable?
- ¿Qué tratamiento/s plantearías y qué pronóstico darías a los propietarios?



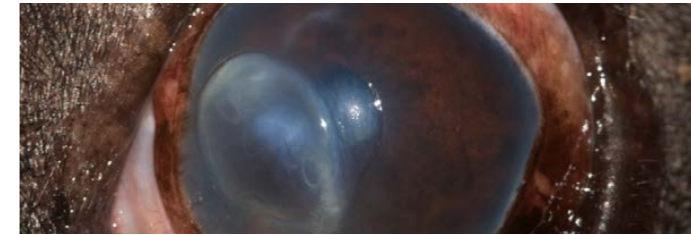
TAKE HOME DEL BLOQUE 1

LO QUE ME LLEVO PARA CASA DE LO APRENDIDO EN LOS 6 CASOS CLÍNICOS



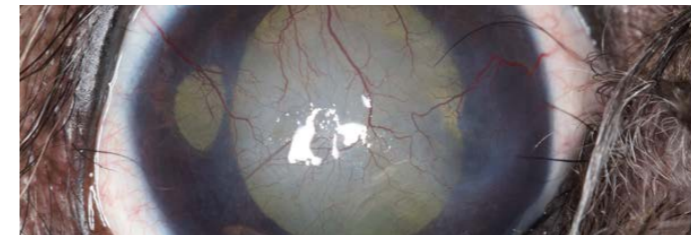
CASO CLÍNICO 1 ROCKY

Pastor belga Macho de 4 años
Pigmentación corneal bilateral
Sin déficit visual



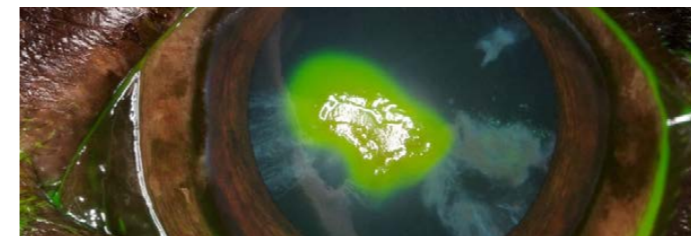
CASO CLÍNICO 2 LUCAS

Bulldog francés macho de 3 años
Úlcera corneal complicada en el ojo izquierdo
Infiltrado celular corneal, hipopion y miosis



CASO CLÍNICO 3 LOLO

Shih-Tzu macho de 10 años
Episodios de blefaroespasmo intermitente
Secreción mucopurulenta bilateral



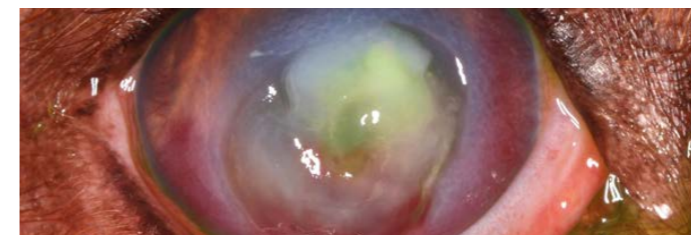
CASO CLÍNICO 4 MARCIAL

Bulldog francés macho de 8 años
Úlcera corneal crónica en el ojo izquierdo
Sin signos de dolor ocular asociado



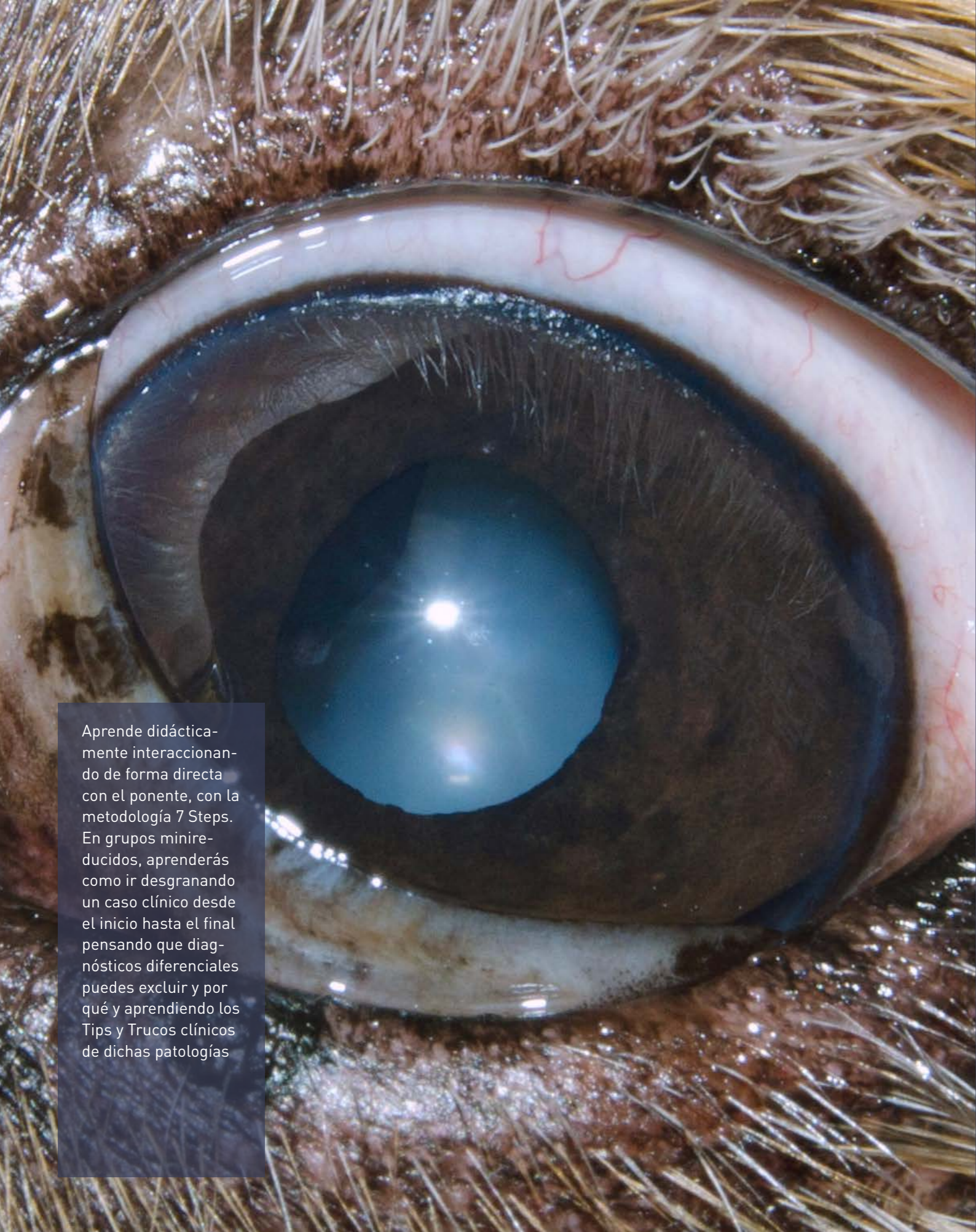CASO CLÍNICO 5 TERMITA

Gata Común Europea de 6 años
Infiltrado celular y neovascularización corneal
Tratamiento viroestático y antibiótico sin mejoría



CASO CLÍNICO 6 MORA

Spaniel Bretón hembra de 6 años
Úlcera corneal complicada en el ojo derecho
Trauma y blefaroespasmo agudo



Aprende didácticamente interactando de forma directa con el ponente, con la metodología 7 Steps. En grupos minireducidos, aprenderás como ir desgranando un caso clínico desde el inicio hasta el final pensando que diagnósticos diferenciales puedes excluir y por qué y aprendiendo los Tips y Trucos clínicos de dichas patologías

Bloque 2

Workshops de Oftalmología

GLAUCOMA Y UVEITIS

- Caso Clínico 7 Cartucho
- Caso Clínico 8 Gorda
- Caso Clínico 9 Crack
- Caso Clínico 10 Martín
- Caso Clínico 11 Lana
- Caso Clínico 12 Dorito

CASO CLÍNICO 7

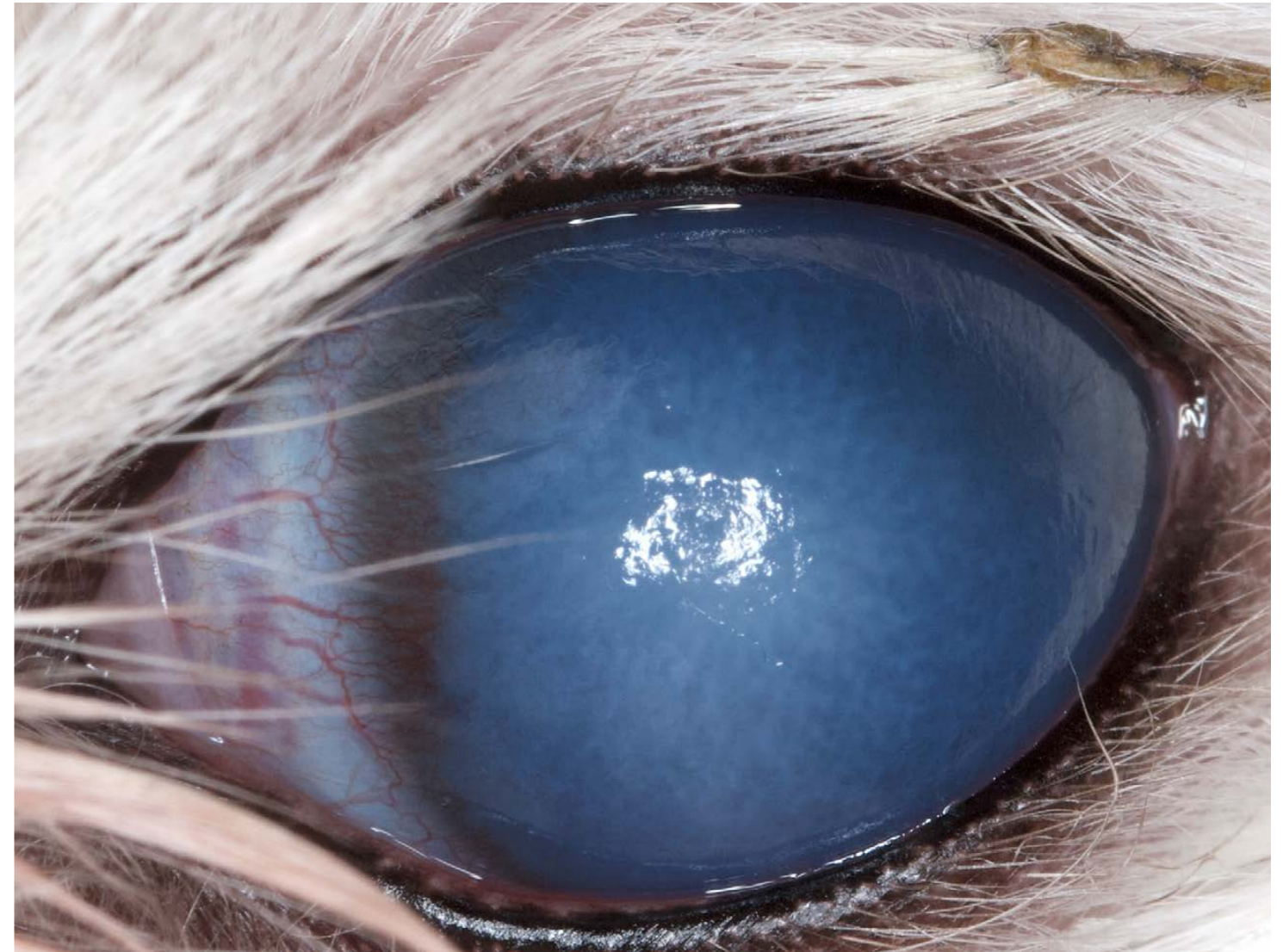
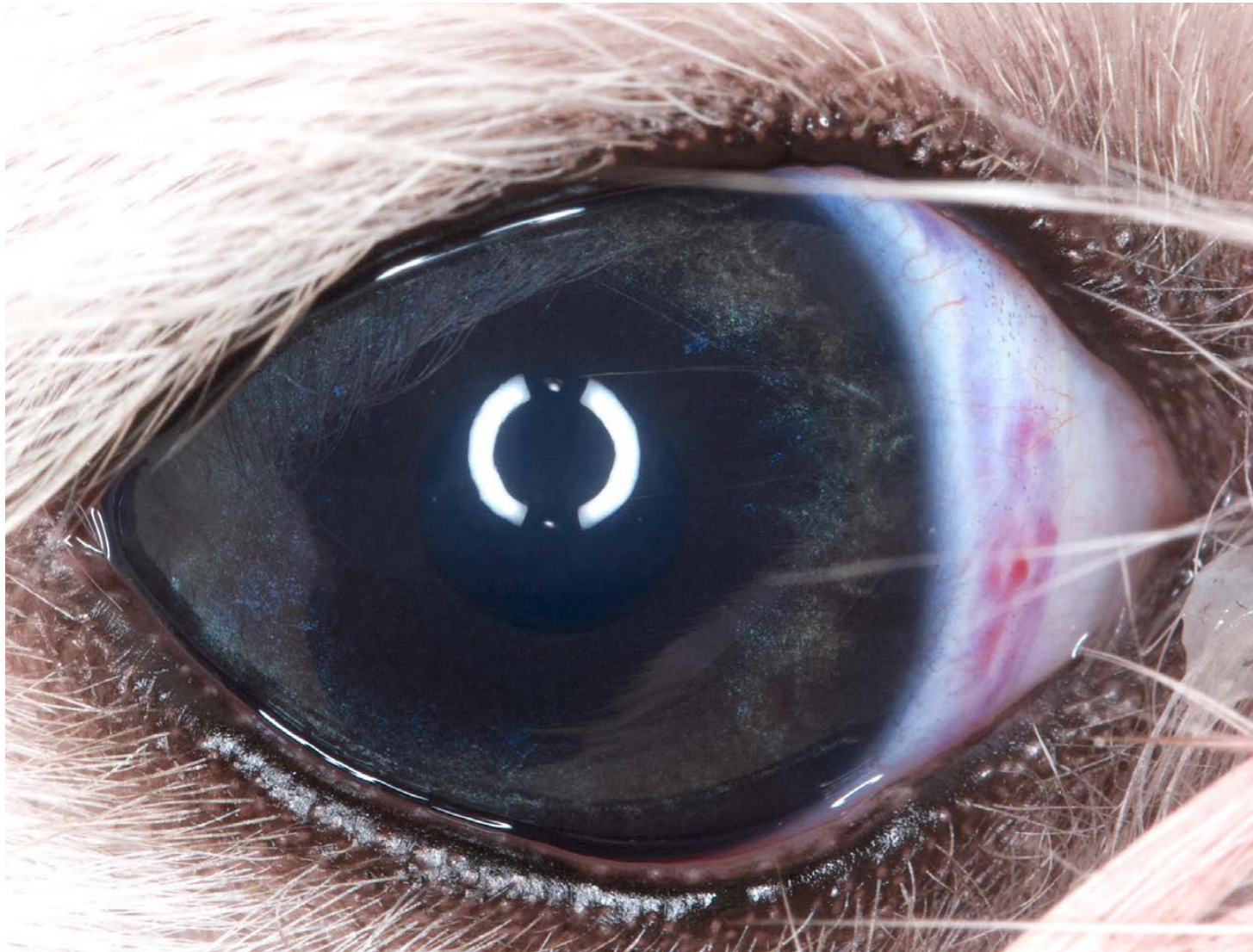CARTUCHO

Edema corneal difuso agudo en el ojo izquierdo. Ceguera y blefaroespasmos ipsilaterales. Presión intraocular 58 mmHg (contralateral 10 mmHg)

Bichón maltés, hembra de 2 meses con edema corneal difuso de aparición aguda en el ojo izquierdo, ausencia de respuesta de amenaza, presión intraocular de 58 mmHg y blefaroespasmos. Los propietarios reportan aspecto macroscópico diferente desde nacimiento respecto al ojo contralateral.

Descifrando Didácticamente el Caso con el Ponente

- ¿Qué prueba/s adicionales realizarías?
- ¿Cuáles son los posibles diagnósticos etiológicos?
- ¿Qué tratamiento/s plantearías y qué pronóstico darías a los propietarios?



CASO CLÍNICO 8

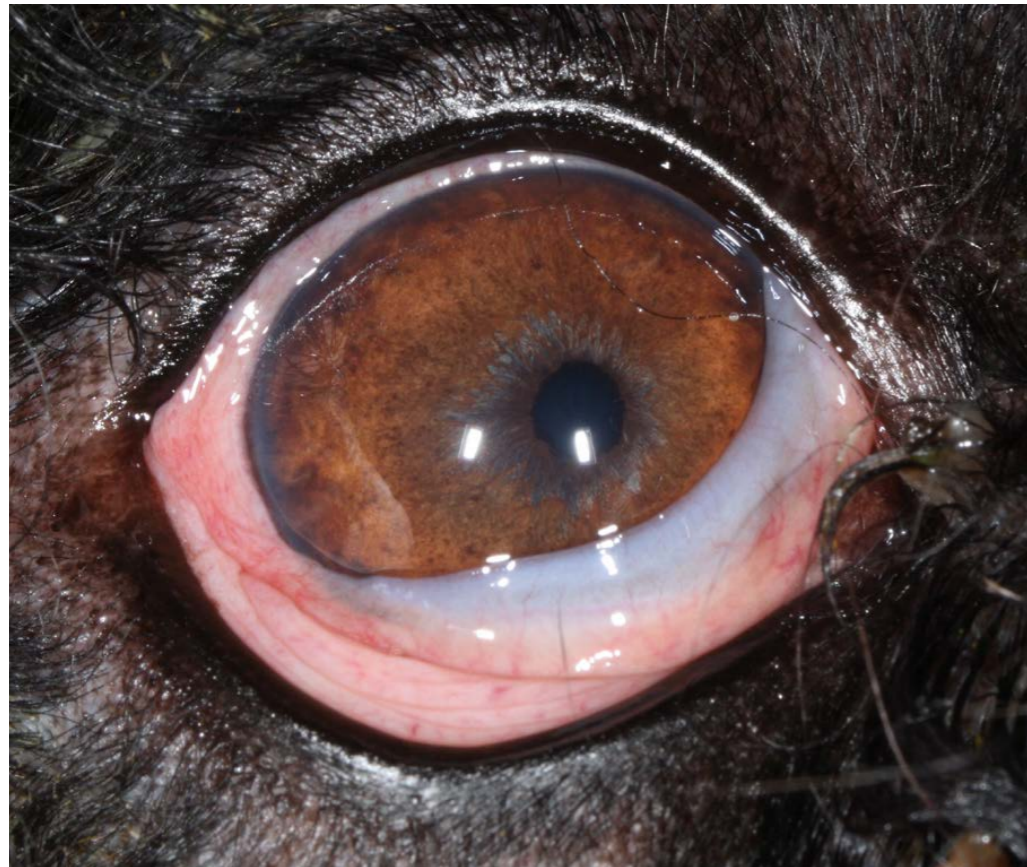GORDA

Edema corneal difuso agudo en el ojo izquierdo

Ceguera y midriasis no responsiva ipsilateral

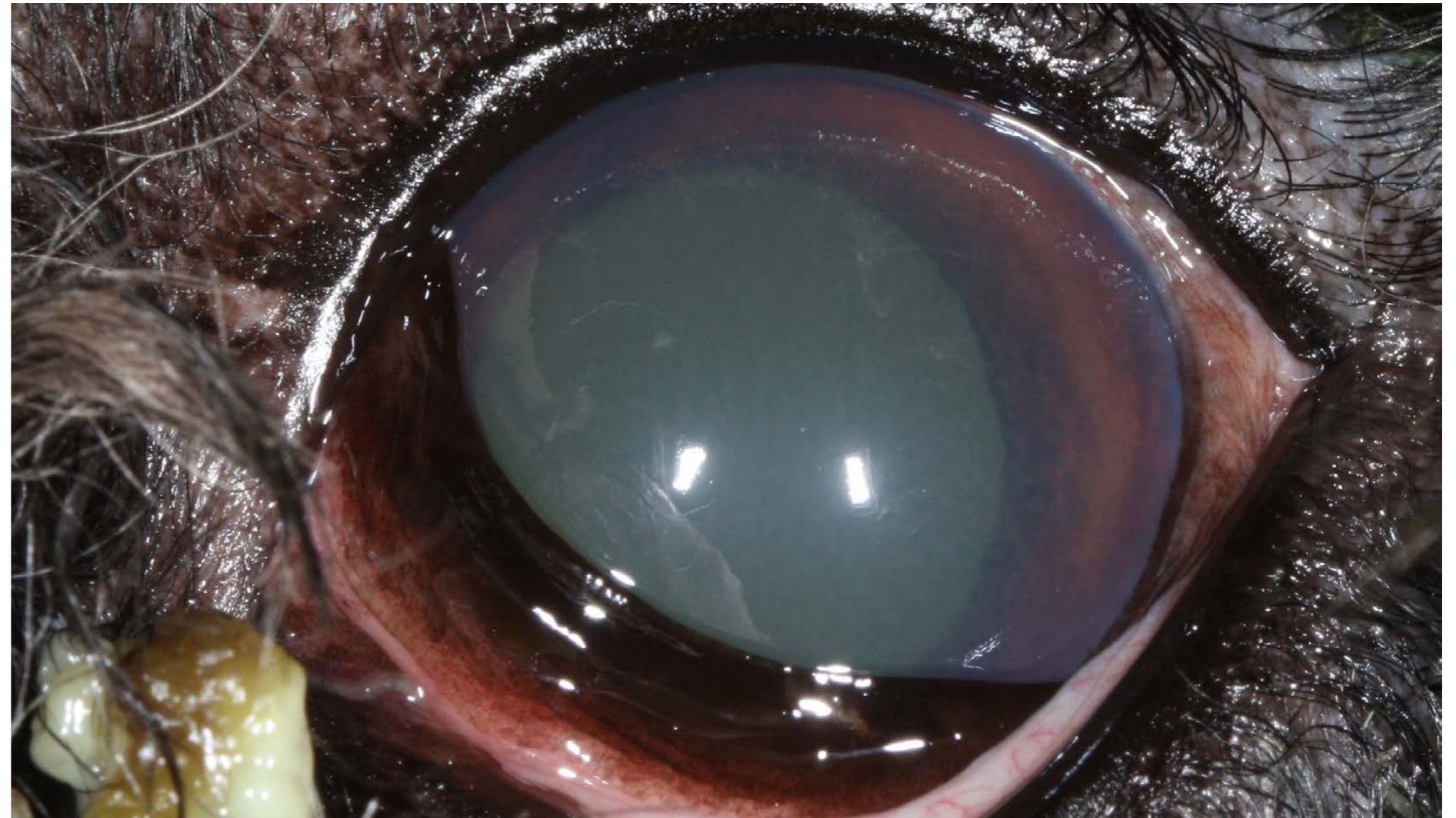
Tratamiento tópico crónico con latanoprost en el ojo derecho

Perra de aguas español, hembra de 8 años diagnosticada de glaucoma en el ojo derecho únicamente por un episodio de hipertensión ocular, en tratamiento tópico con latanoprost. Actualmente edema corneal difuso agudo en el ojo izquierdo, con pérdida completa de la visión, midriasis arreflectiva y presión intraocular de 65 mmHg.



Descifrando Didácticamente el Caso con el Ponente

- ¿Qué prueba/s adicionales realizarías?
- ¿Cuáles son los posibles diagnósticos etiológicos?
- ¿Qué tratamiento/s plantearías y qué pronóstico darías a los propietarios?

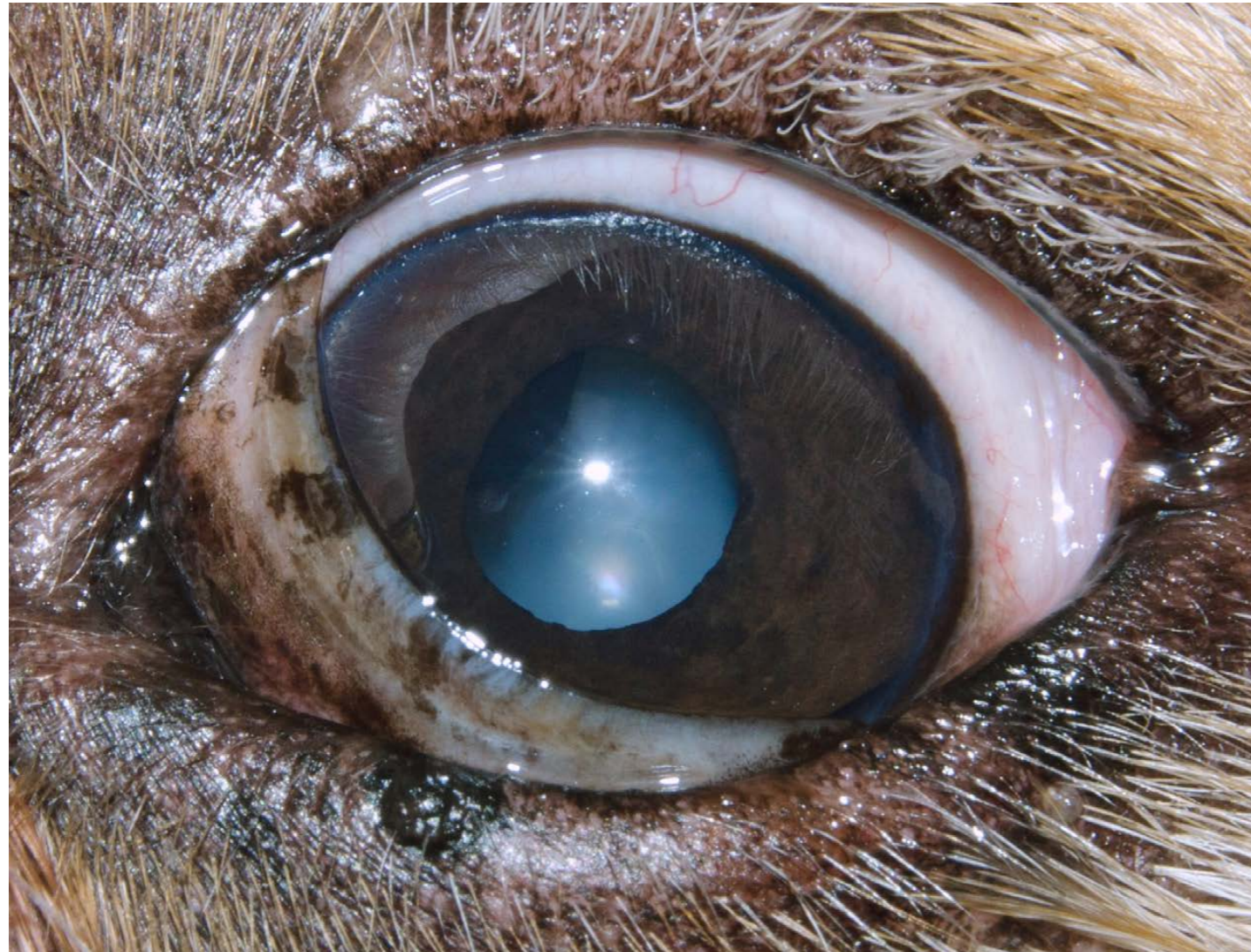

CASO CLÍNICO 9

CRACK

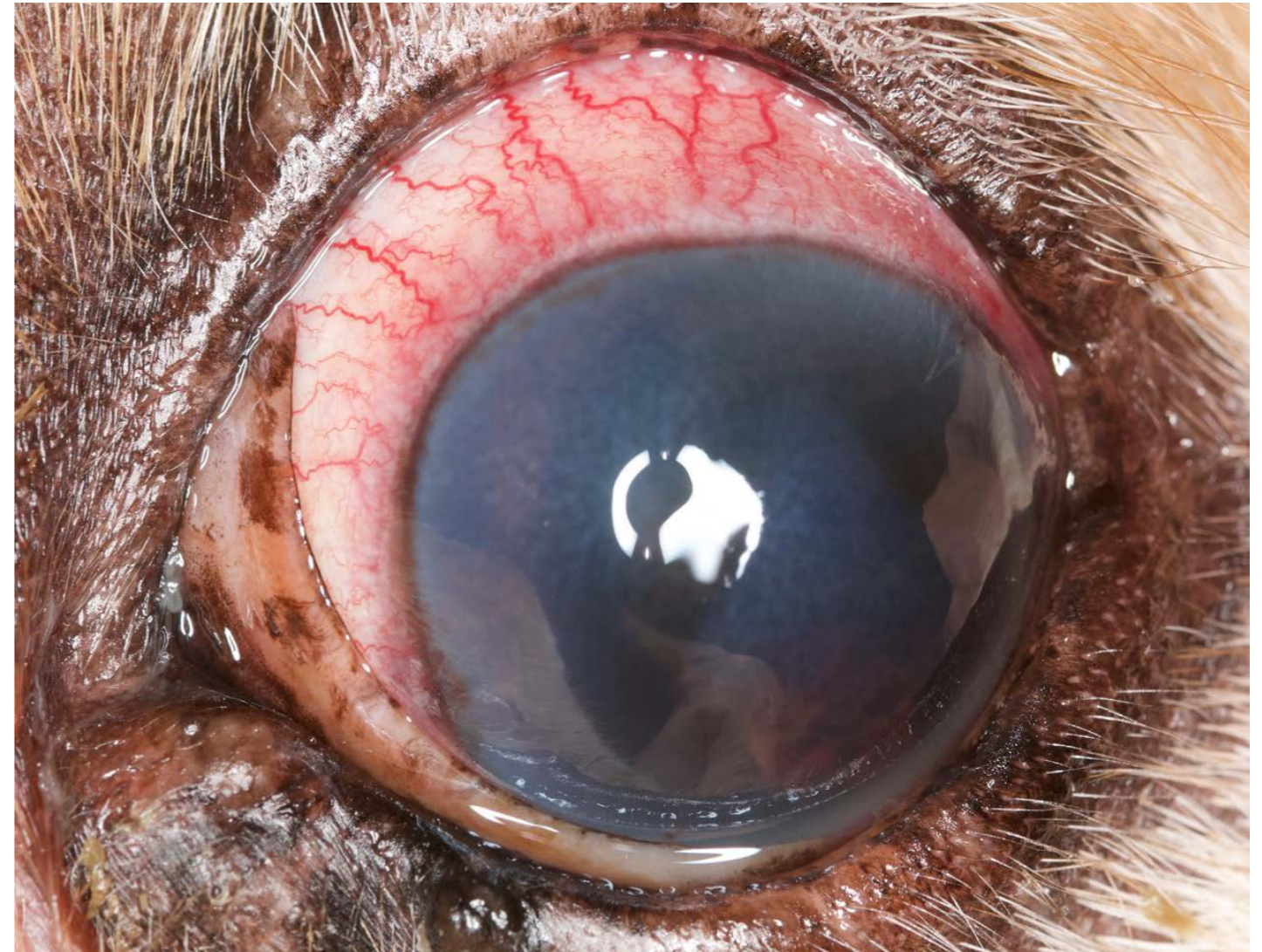Masa melanocítica retroirídica medial en el ojo izquierdo
Negativa inicial de propietarios a intervención quirúrgica
Ojo derecho sin hallazgos relevantes

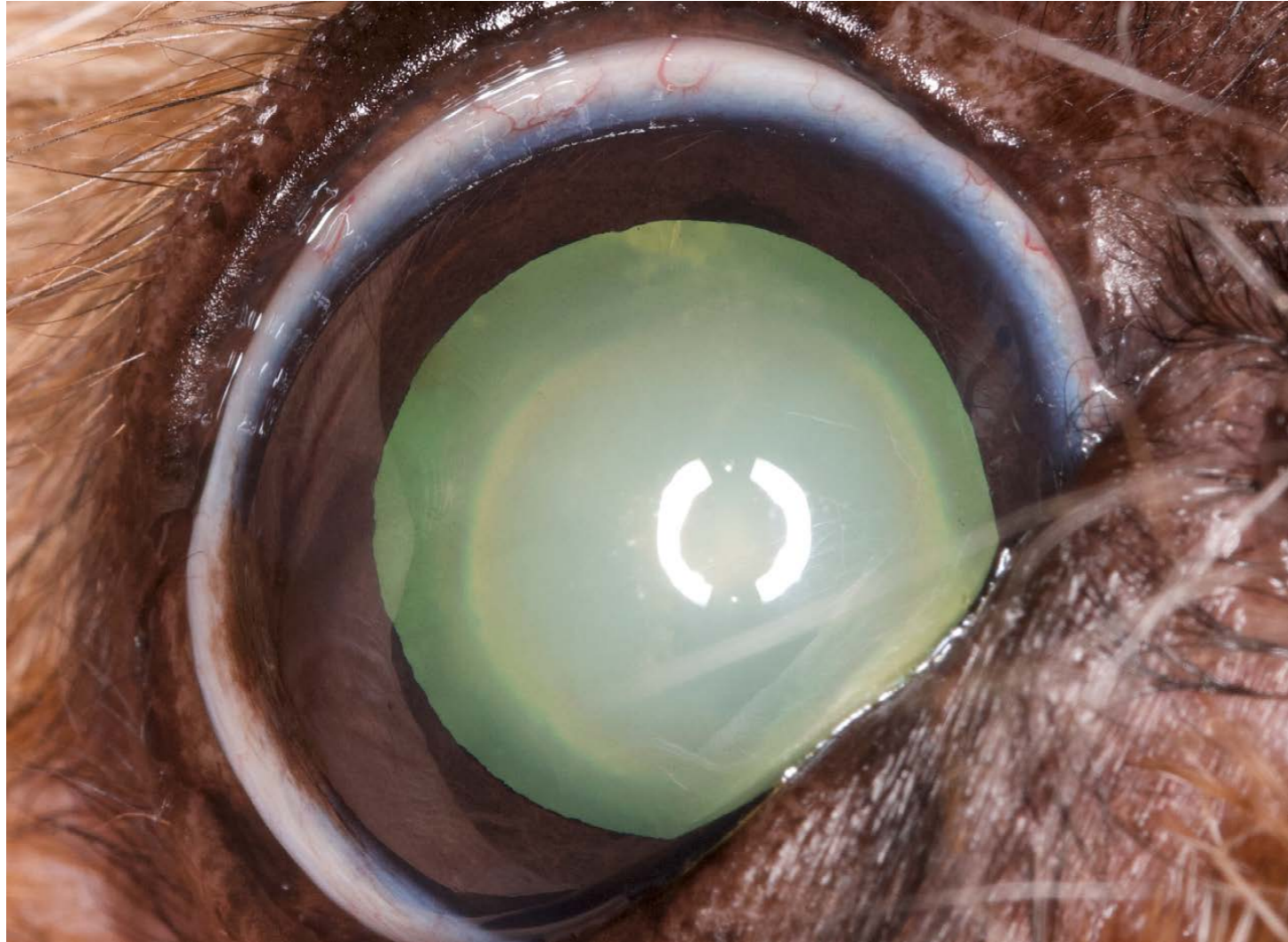
Labrador Retriever, macho castrado de 10 años con posible masa intraocular retroirídica medial entre las 7 y 12 en punto de aspecto melanocítico. Inicialmente los propietarios optan por no intervenir quirúrgicamente, desarrollándose edema corneal difuso e incremento de la presión intraocular crónica y progresivamente.



Descifrando Didácticamente el Caso con el Ponente

- ¿Qué prueba/s adicionales realizarías?
- ¿Cuál es el principal diagnóstico diferencial?
- ¿Qué tratamiento/s plantearías y qué pronóstico darías a los propietarios?





Descifrando Didácticamente el Caso con el Ponente

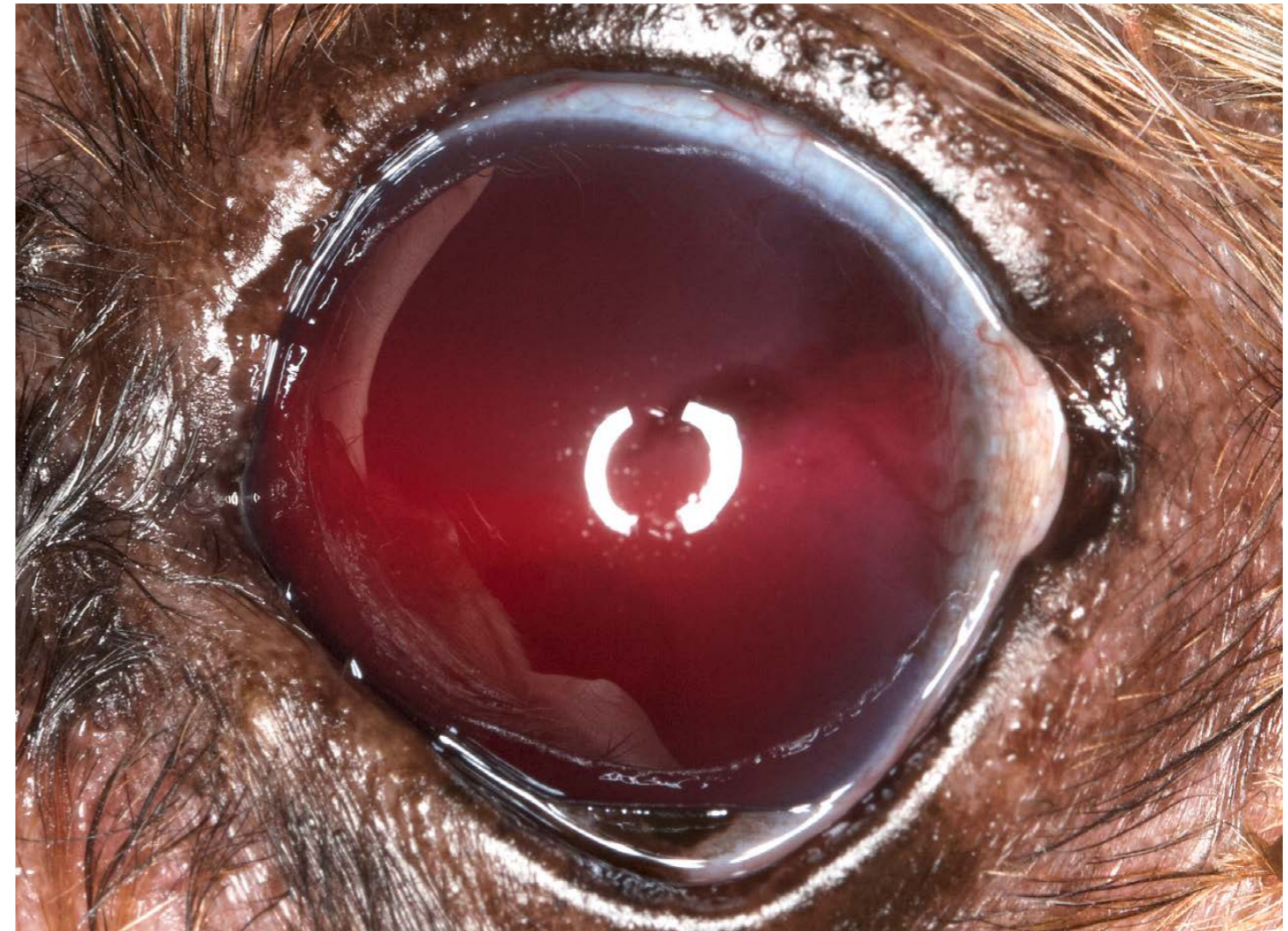- ¿Qué prueba/s adicionales realizarías?
- ¿Qué tratamiento/s pautarías y por qué?
- ¿Qué pronóstico darías a los propietarios?

CASO CLÍNICO 10

MARTÍN

Hifema agudo en el ojo izquierdo
Ausencia de respuesta de amenaza ipsilateral
Posible origen traumático

Mestizo, macho castrado de 6 años con hifema en el ojo izquierdo de aparición aguda tras posible traumatismo con otro perro durante el juego. Sin respuesta de amenaza, pero con reflejo de deslumbramiento y pupilar indirecto.



CASO CLÍNICO 11

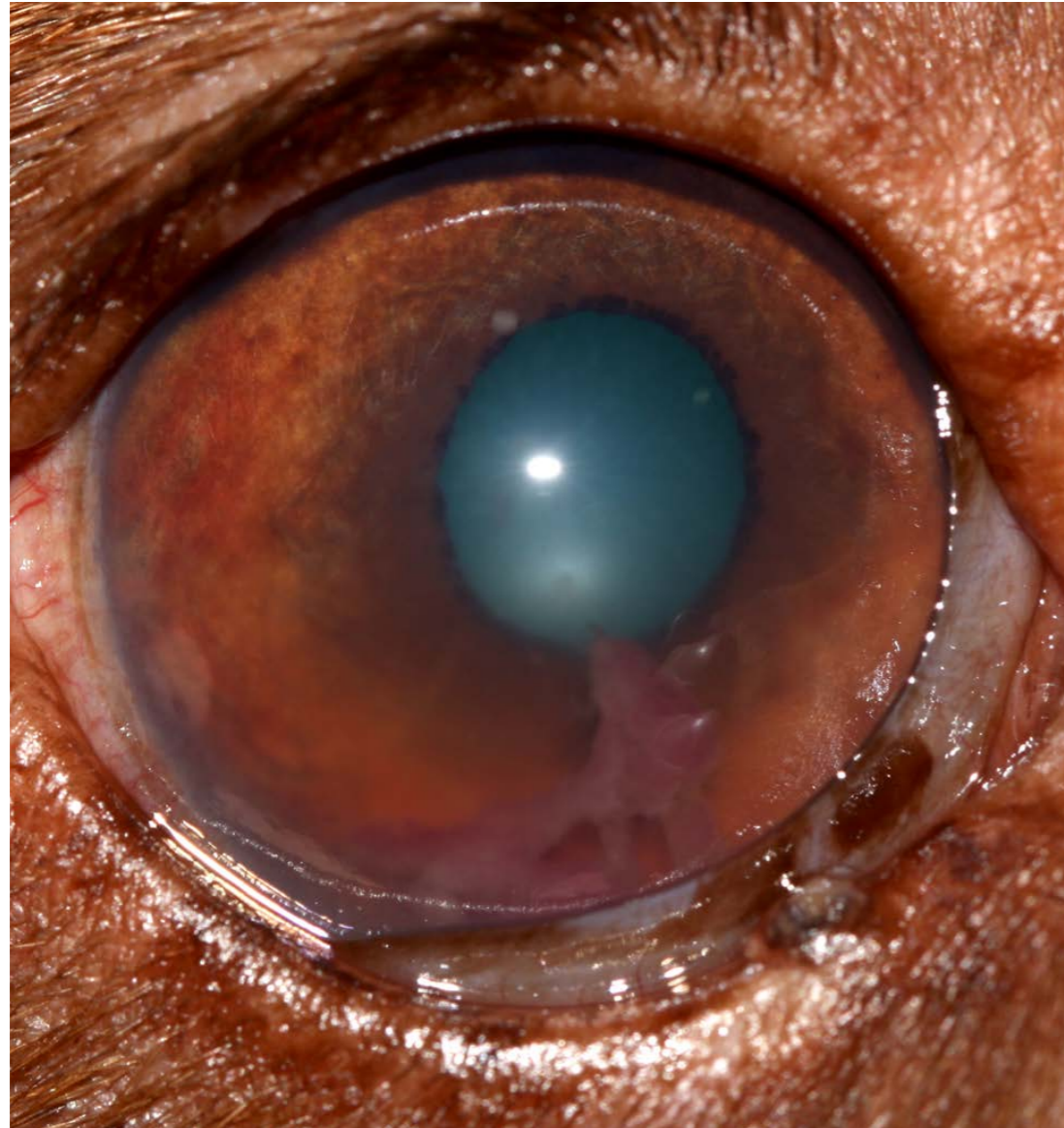
LANA

Fibrina en cámara anterior y miosis bilateral

Curso agudo y progresivo

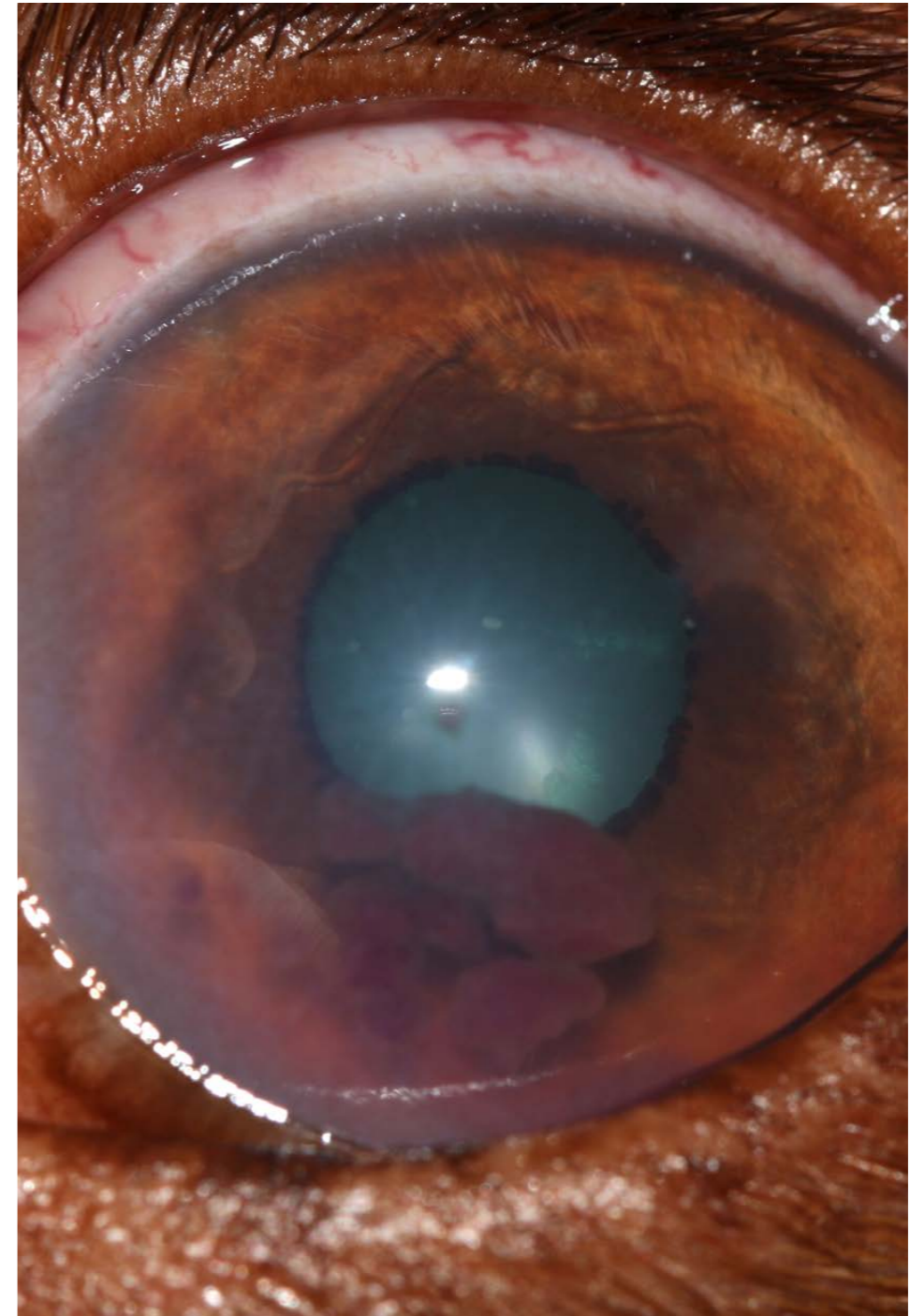
Paciente hospitalizada por posible piometra

Mestizo, hembra de 6 años con edema corneal difuso, fibrina en cámara anterior y miosis bilateral de aparición aguda. Acude al servicio de Urgencias por apatía, anorexia y sangrado vaginal, actualmente en protocolo diagnóstico sistémico.



Descifrando Didácticamente el Caso con el Ponente

- ¿Cuál es el diagnóstico oftalmológico más relevante?
- ¿Cuál es el principal diagnóstico diferencial?
- ¿Qué tratamiento/s recomendarías?



CASO CLÍNICO 12


DORITO

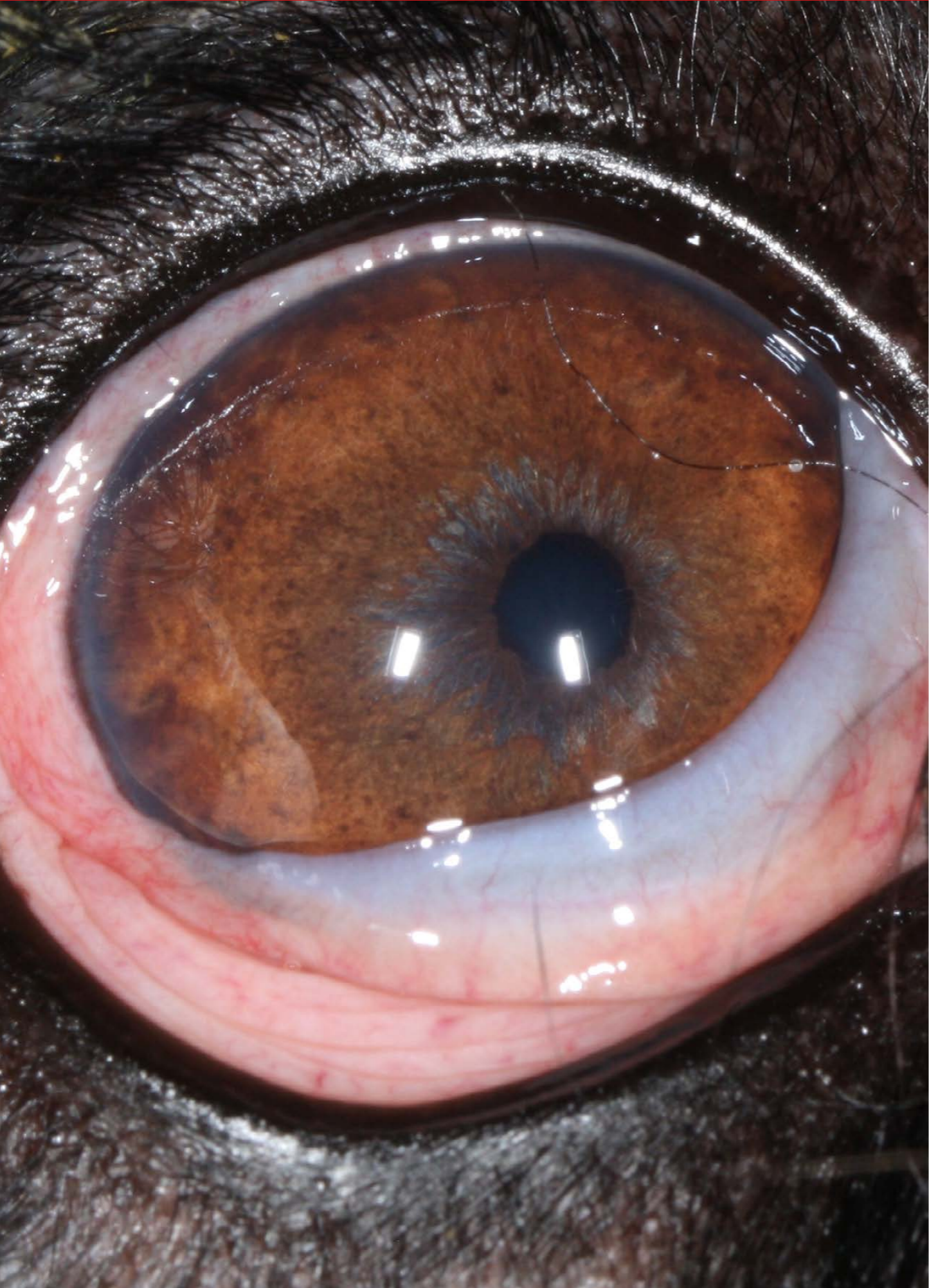Edema corneal difuso y fibrina en cámara anterior bilateral
Buphtalmia del ojo derecho
Curso crónico sin respuesta a antiinflamatorio sistémico

Gato común europeo de pelo largo, macho de 3 años con edema corneal difuso y fibrina en cámara anterior, pérdida de visión y midriasis bilateral de 5 semanas de evolución. Presión intraocular de 45 mmHg en el ojo derecho y 27 mmHg en el ojo izquierdo, actualmente en tratamiento antiinflamatorio sistémico sin mejoría.

Descifrando Didácticamente el Caso con el Ponente

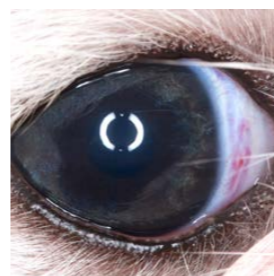
- ¿Qué prueba/s adicionales realizarías?
- ¿Cuál es el diagnóstico oftalmológico más probable?
- ¿Qué tratamiento/s plantearías y qué pronóstico darías a los propietarios?





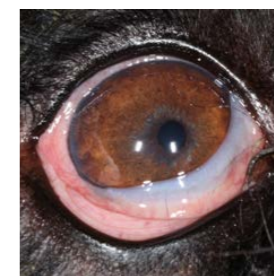
TAKE HOME DEL BLOQUE 2

LO QUE ME LLEVO PARA CASA DE LO APRENDIDO EN LOS 6 CASOS CLÍNICOS



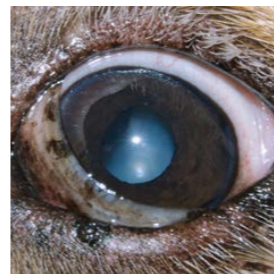CASO CLÍNICO 7 CARTUCHO

Bichón maltés hembra de 2 meses
Edema corneal agudo en el ojo izdo.
Ceguera y blefarospasmo ipsilateral



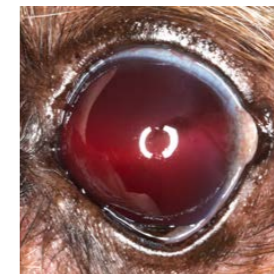CASO CLÍNICO 8 GORDA

Perro de aguas hembra de 8 años
Edema corneal difuso en el ojo izdo.
Ceguera y midriasis ipsilateral



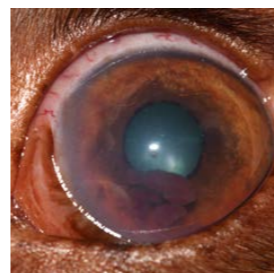
CASO CLÍNICO 9 CRACK

Labrador retriever macho de 10 años
Masa melanocítica retroirídica
Ojo contralateral sin alteraciones




CASO CLÍNICO 10 MARTÍN

Mestizo macho de 6 años
Hifema agudo en el ojo izquierdo
Ausencia de respuesta de amenaza



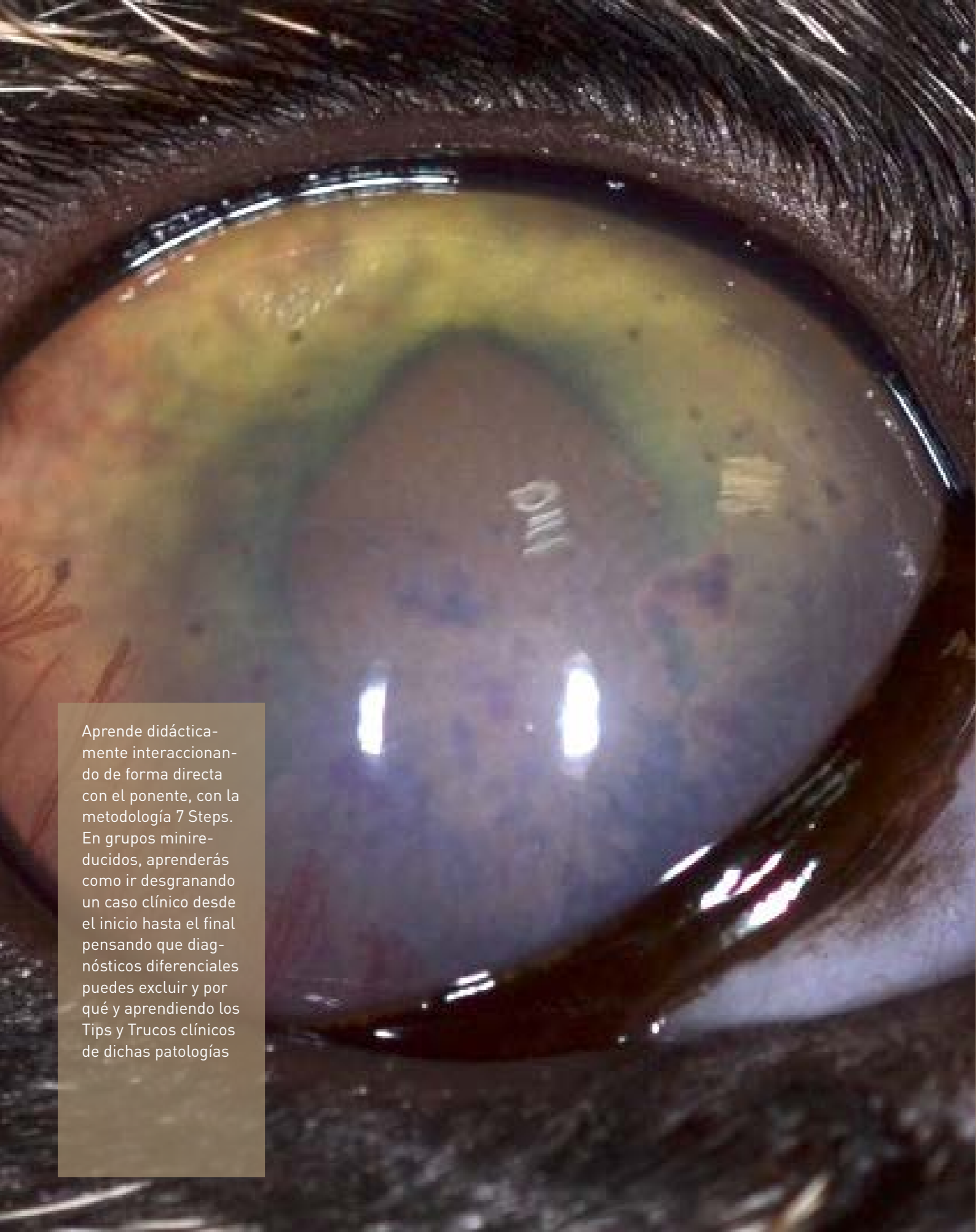
CASO CLÍNICO 11 LANA

Mestizo hembra de 6 años
Edema corneal dDifuso
Fibrina en cámara anterior



CASO CLÍNICO 12 DORITO

Común Europeo macho de 3 años
Edema corneal difuso
Buftalmia del ojo derecho



Aprende didácticamente interactivamente de forma directa con el ponente, con la metodología 7 Steps. En grupos minireducidos, aprenderás como ir desgranando un caso clínico desde el inicio hasta el final pensando que diagnósticos diferenciales puedes excluir y por qué y aprendiendo los Tips y Trucos clínicos de dichas patologías

Bloque 3

Workshops de Oftalmología

MANIFESTACIONES OCULARES DE ENFERMEDADES SISTÉMICAS

Caso Clínico 13 Mickey

Caso Clínico 14 Telma

Caso Clínico 15 Rolón

Caso Clínico 16 Aria

Caso Clínico 17 Beta

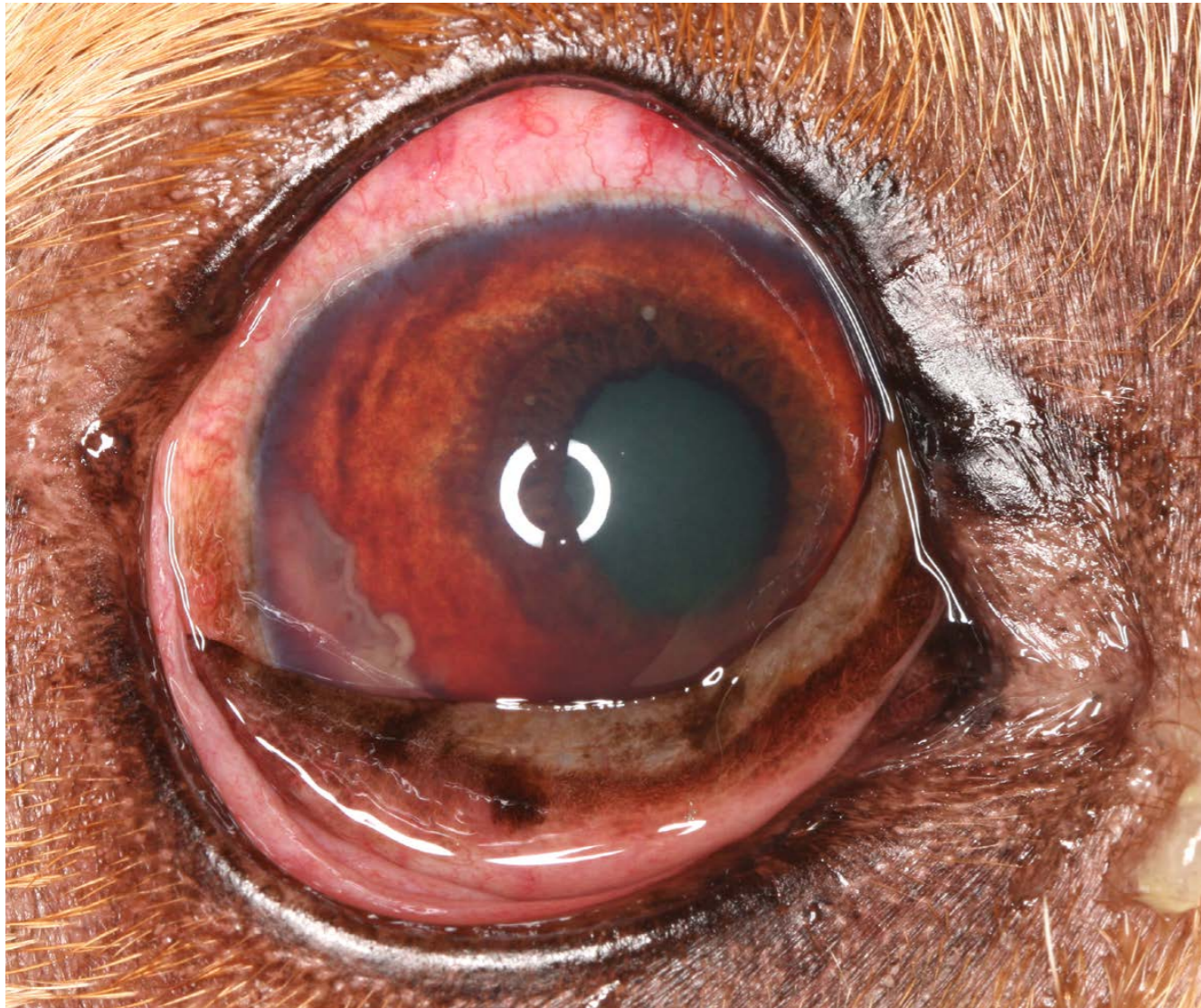Caso Clínico 18 Bello

CASO CLÍNICO 13

MICKEY

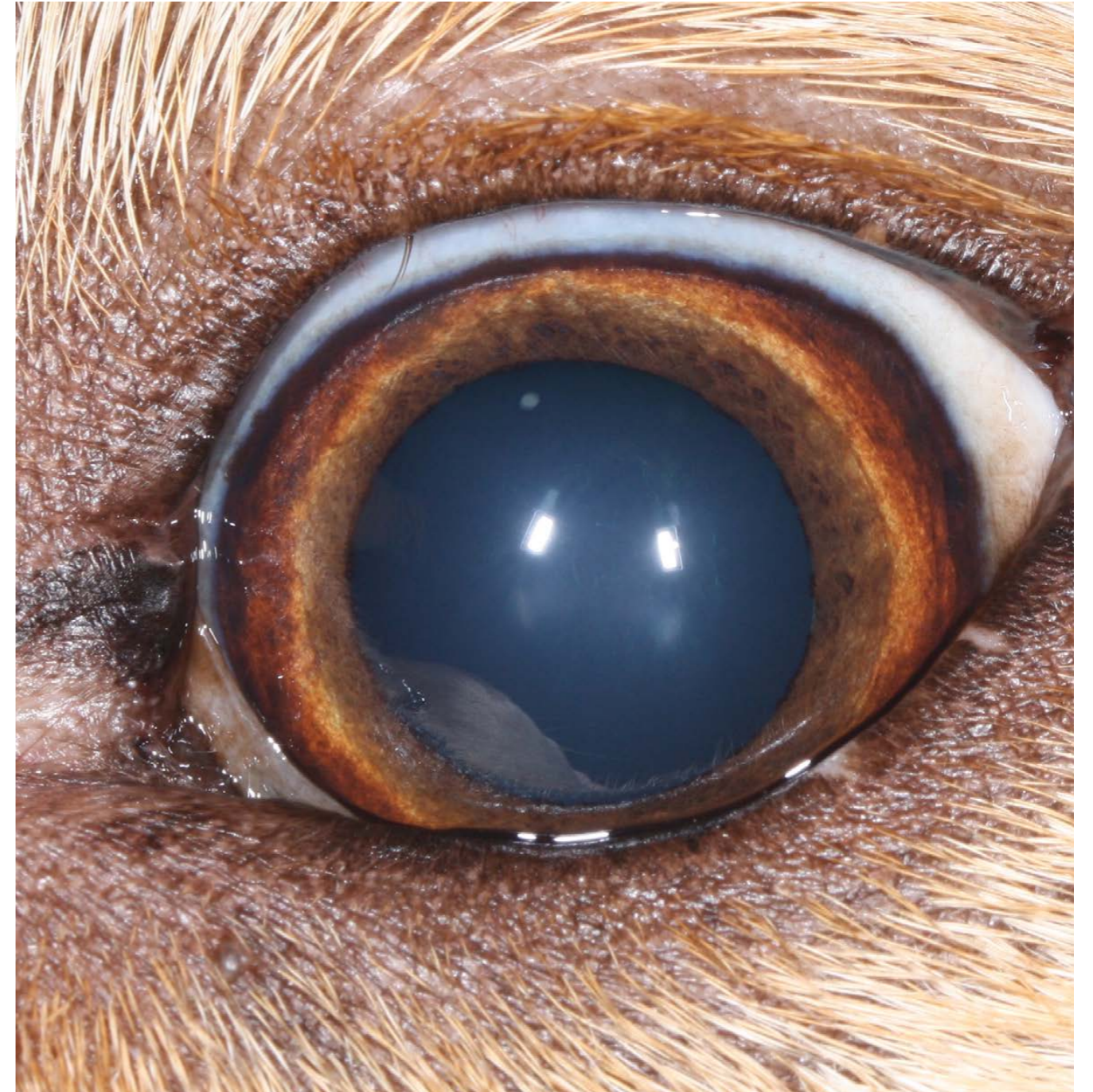Edema corneal, fibrina en cámara anterior y miosis en el ojo derecho
Apatía e hiporexia desde inicio de signos de dolor ocular
Distiquiasis en párpado superior del ojo izquierdo

Mastín español, macho de 8 años con edema corneal difuso, anillo vascular periquerático, rubeosis iridis, fibrina en cámara anterior y miosis en el ojo derecho, de evolución progresiva, con apatía e hiporexia desde el inicio de los signos oculares.



Descifrando Didácticamente el Caso con el Ponente

- ¿Cuál es el diagnóstico oftalmológico más relevante?
- ¿Qué prueba/s adicionales realizarías?
- ¿Qué tratamiento tópico y/o sistémico inicial pautarías?

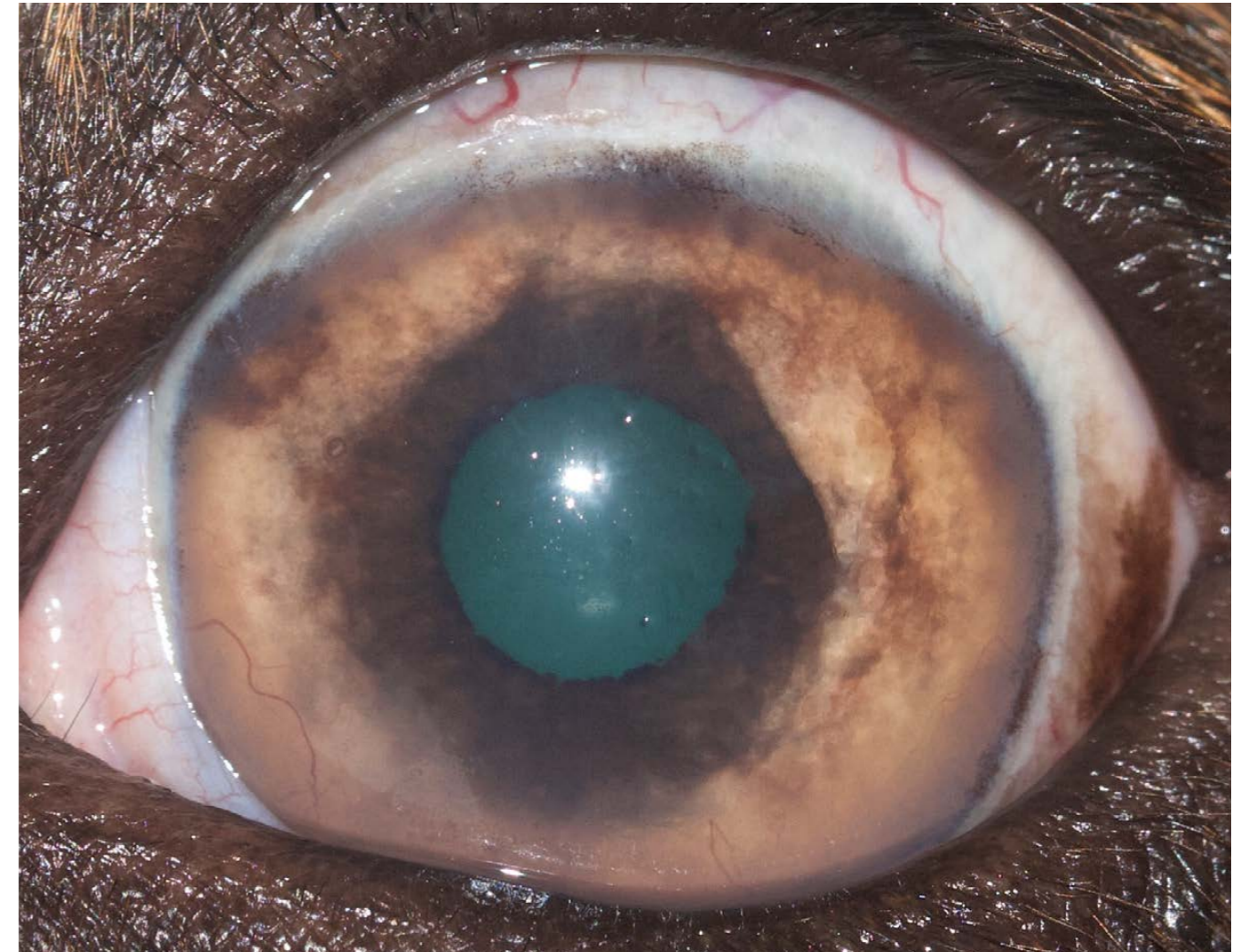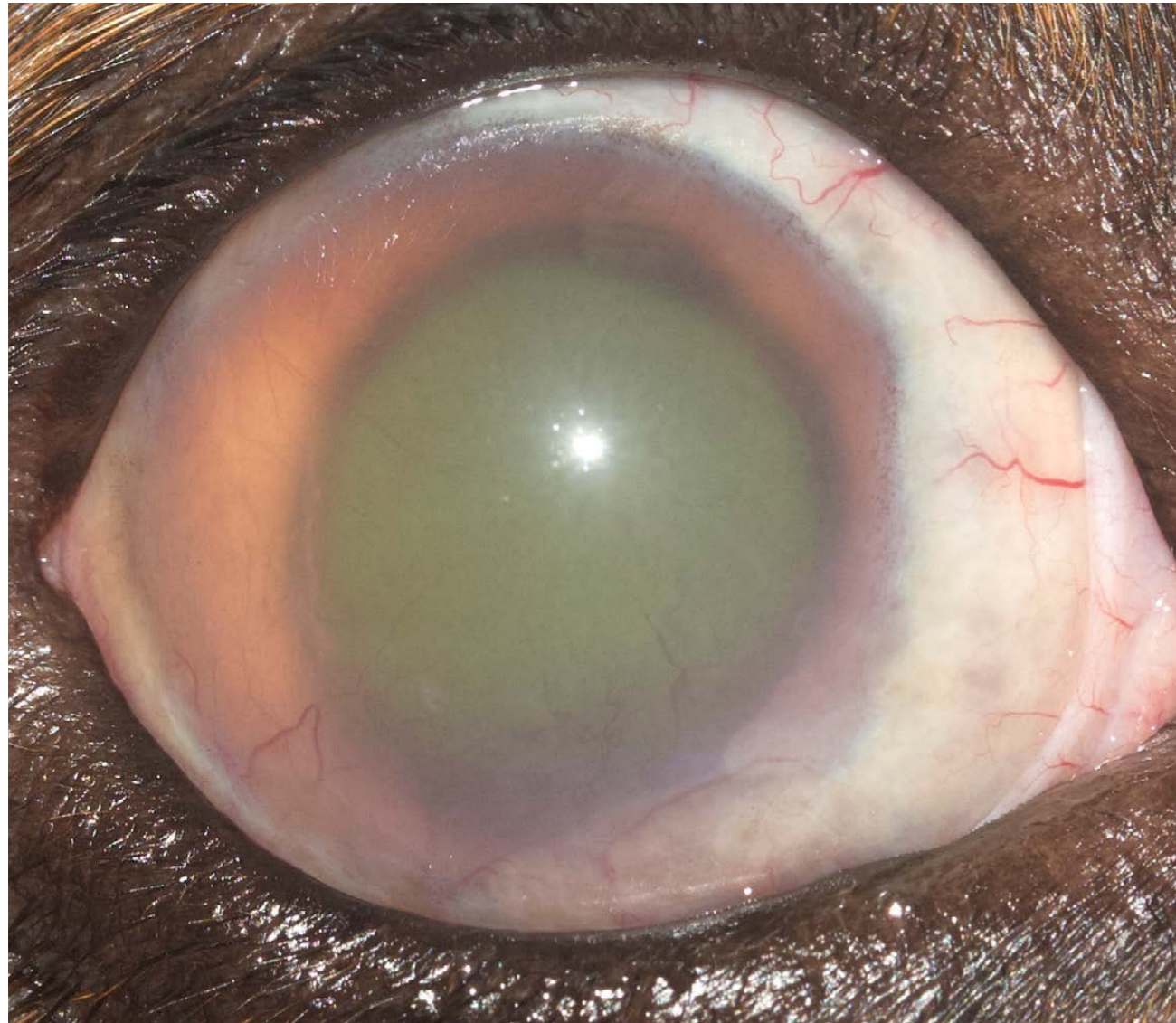


CASO CLÍNICO 14

TELMA

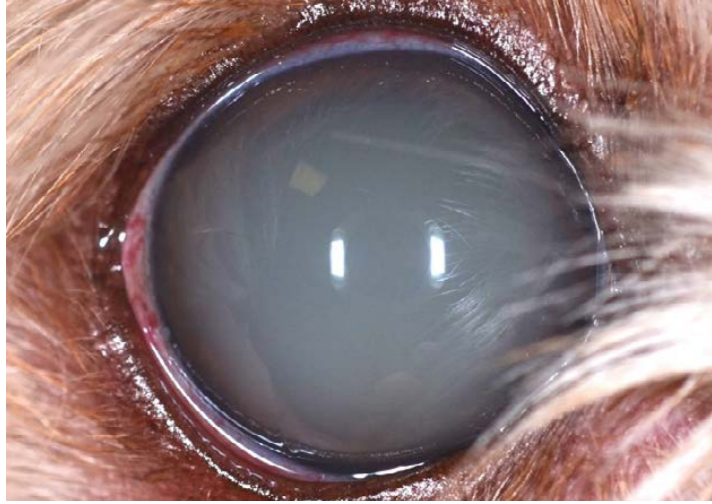Edema corneal difuso y neovascularización corneal bilateral
Curso crónico y progresivo, con blefaroespasmos intermitentes
Tratamiento antiinflamatorio tópico previo sin mejoría

American Staffordshire terrier, hembra de 4 años con edema corneal difuso y neovascularización corneal bilateral, de curso crónico y progresivo, y episodios de blefaroespasmos intermitentes, sin respuesta al tratamiento antiinflamatorio tópico previo.



Descifrando Didácticamente el Caso con el Ponente

- ¿Cuál es el diagnóstico oftalmológico más relevante?
- ¿Qué prueba/s adicionales realizarías?
- ¿Qué pronóstico e indicaciones darías a los propietarios?



CASO CLÍNICO 15

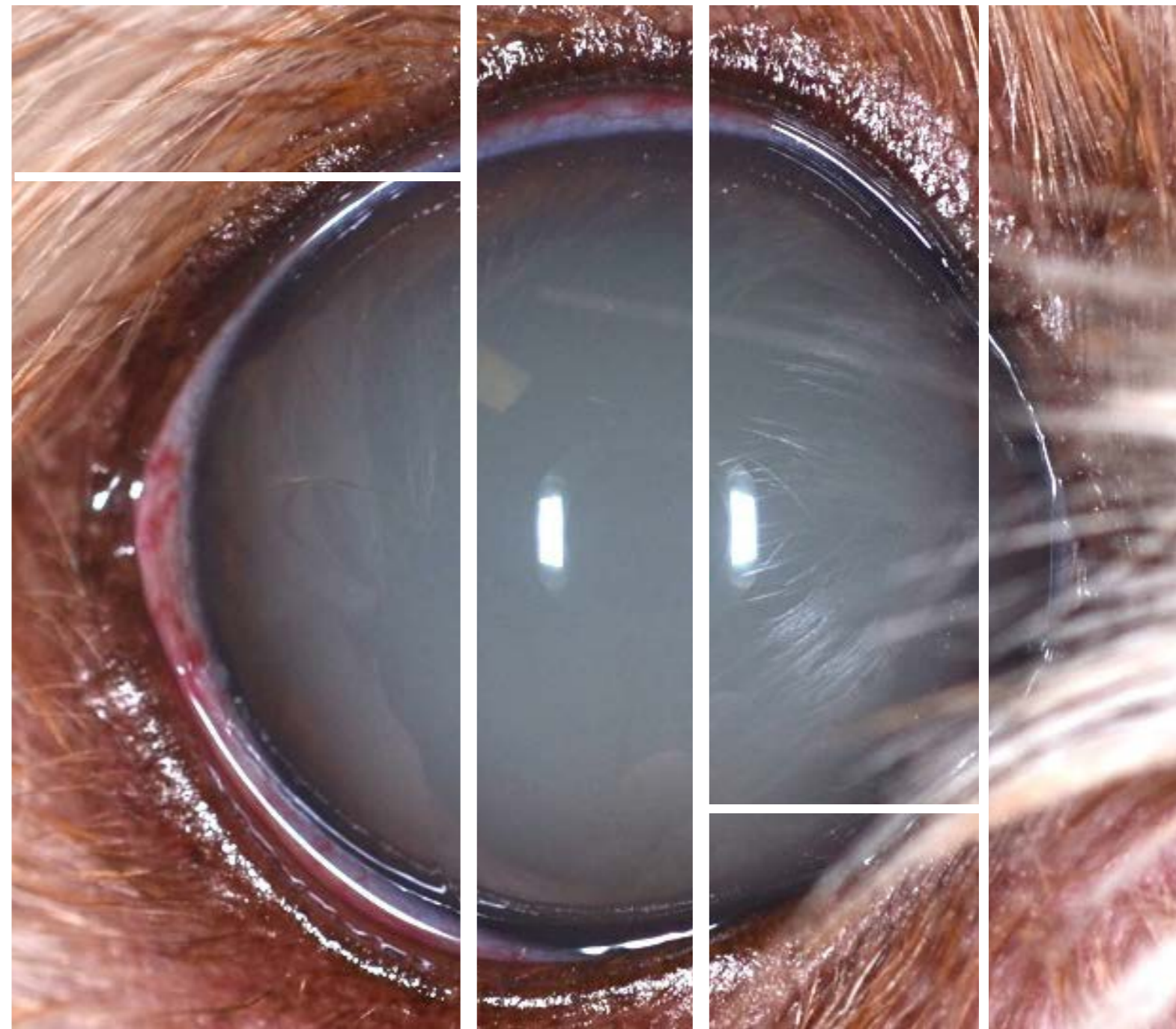
ROLÓN

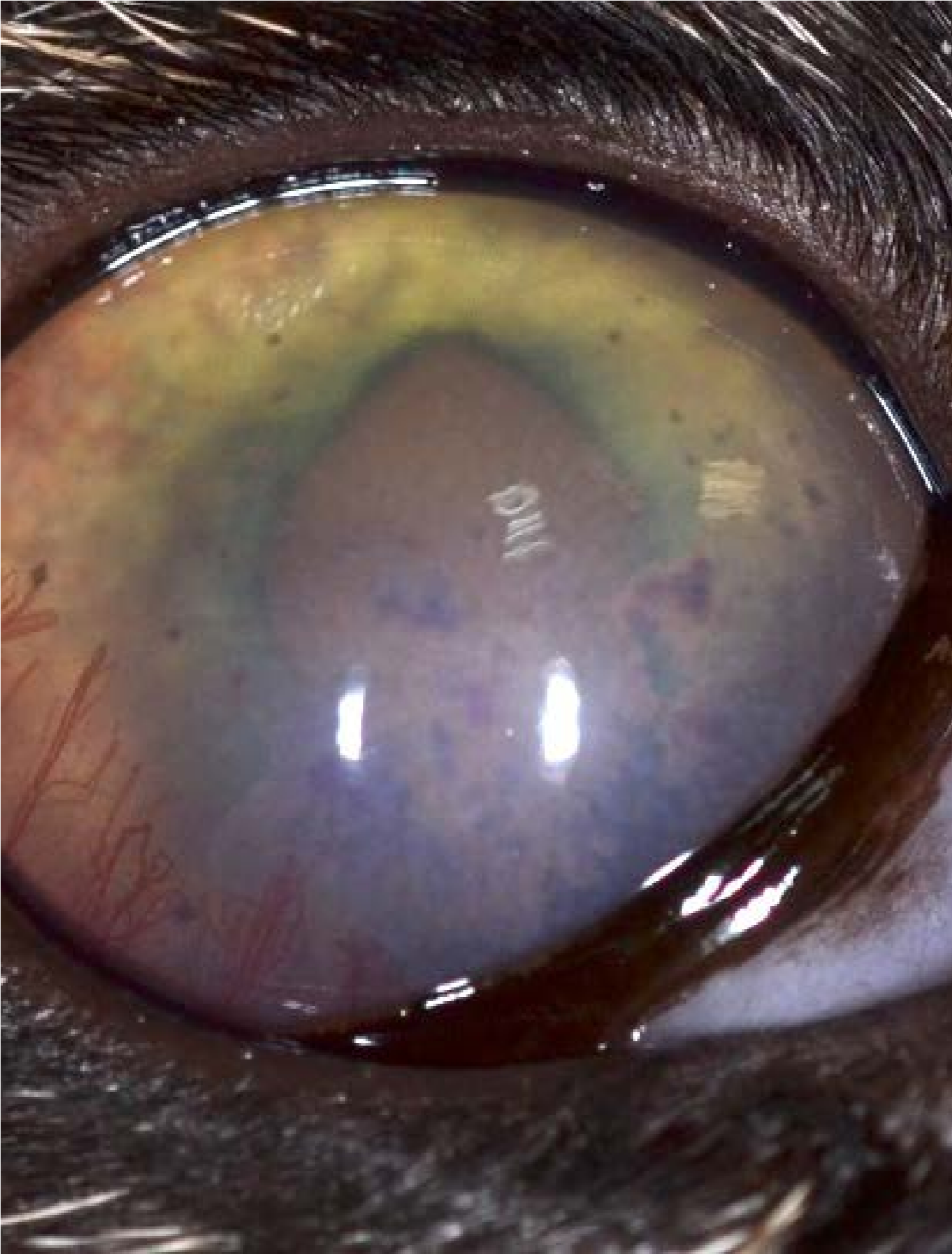
Lipemia del humor acuoso en el ojo derecho
Poliuria y polidipsia
Ojo izquierdo sin hallazgos relevantes

Mestizo, macho de 5 años con lipemia del humor acuoso de aparición aguda en el ojo derecho, sin blefaroespasmó asociado. Historial de poliuria y polidipsia crónica, sin otros antecedentes de enfermedades sistémicas.

Descifrando Didácticamente el Caso con el Ponente

- ¿Qué prueba/s adicionales realizarías?
- ¿Cuál es el diagnóstico oftalmológico más relevante?
- ¿Cuál es el diagnóstico diferencial más probable?





CASO CLÍNICO 16

ARIA

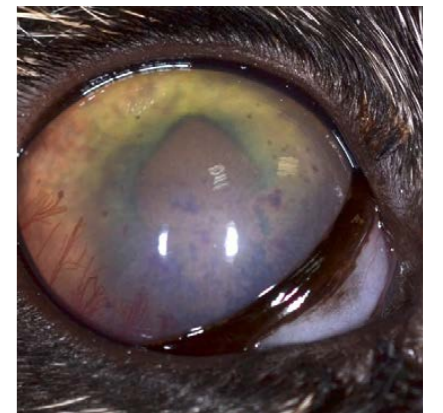
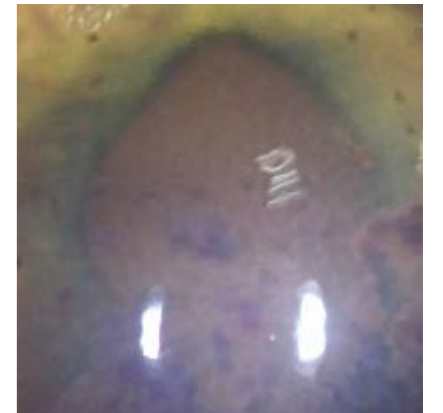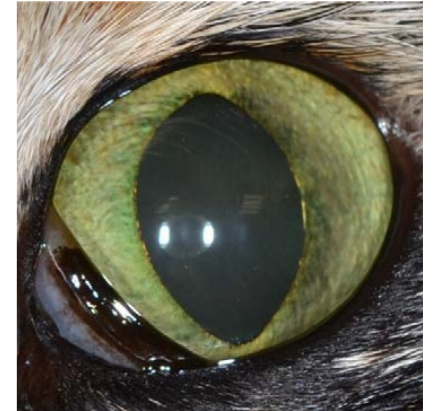Precipitados queráticos gruesos en el ojo derecho
Infiltrado celular perivascular en la retina
contralateral

Curso crónico con apatía, hiporexia y pérdida de peso

Gato Común europeo de pelo largo, hembra
esterilizada de 2 años con edema corneal
difuso, neovascularización profunda perilimbal,
precipitados queráticos endoteliales gruesos,
rubeosis iridis y miosis en el ojo derecho de curso
crónico, e infiltrado celular perivascular en la retina
contralateral, además de apatía, hiporexia y pérdida
de peso.

Descifrando Didácticamente el Caso con el Ponente

- ¿Qué prueba/s adicionales realizarías?
- ¿Cuál es el diagnóstico etiológico más probable?
- ¿Qué tratamiento/s plantearías y qué pronóstico darías a los propietarios?



CASO CLÍNICO 17

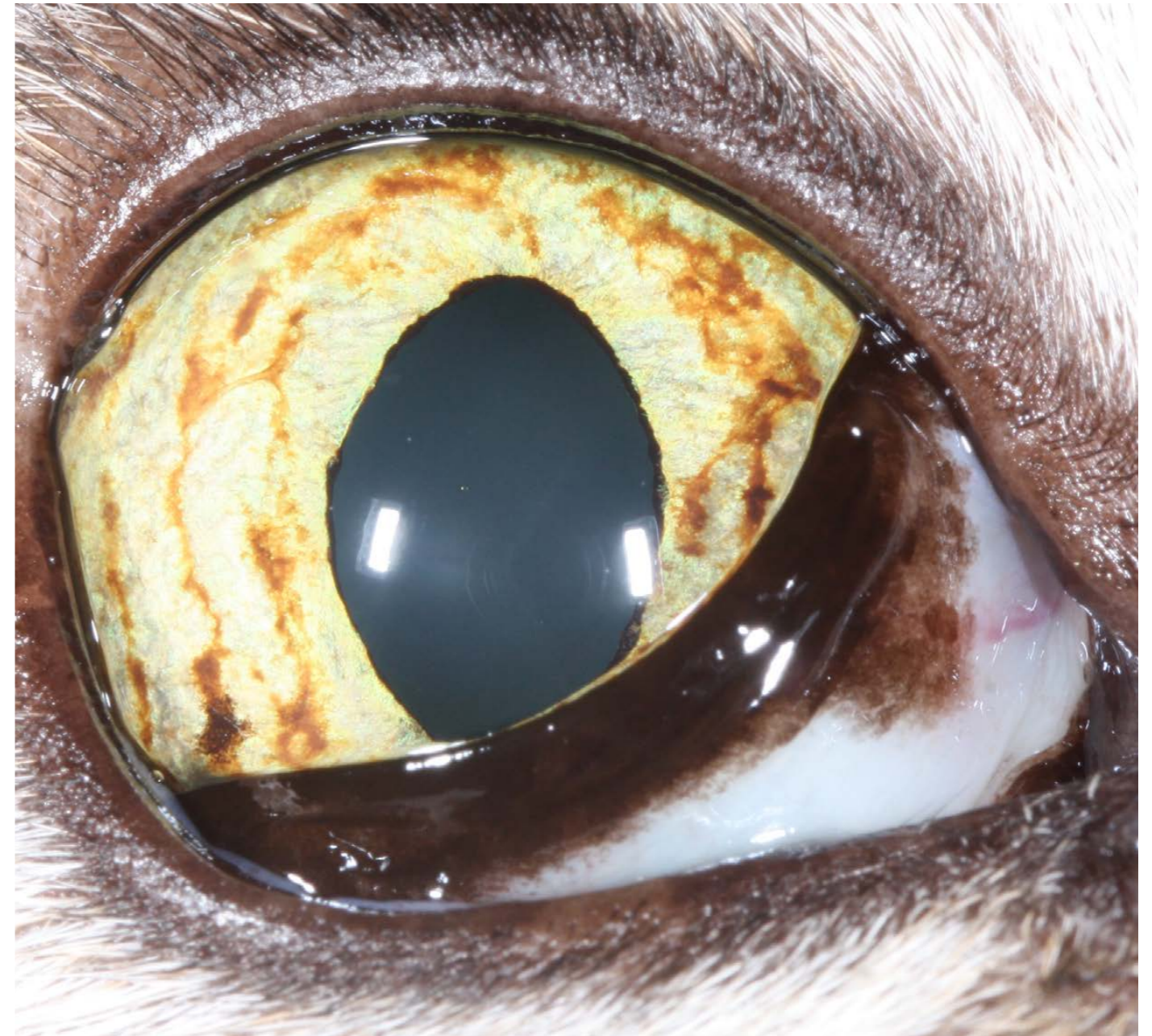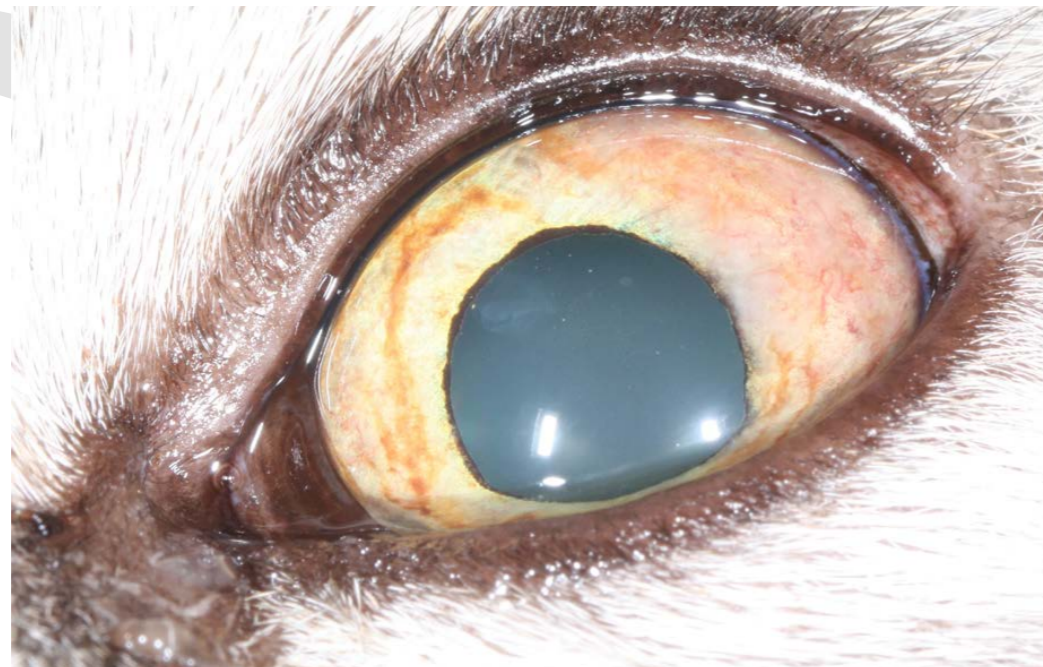BETA

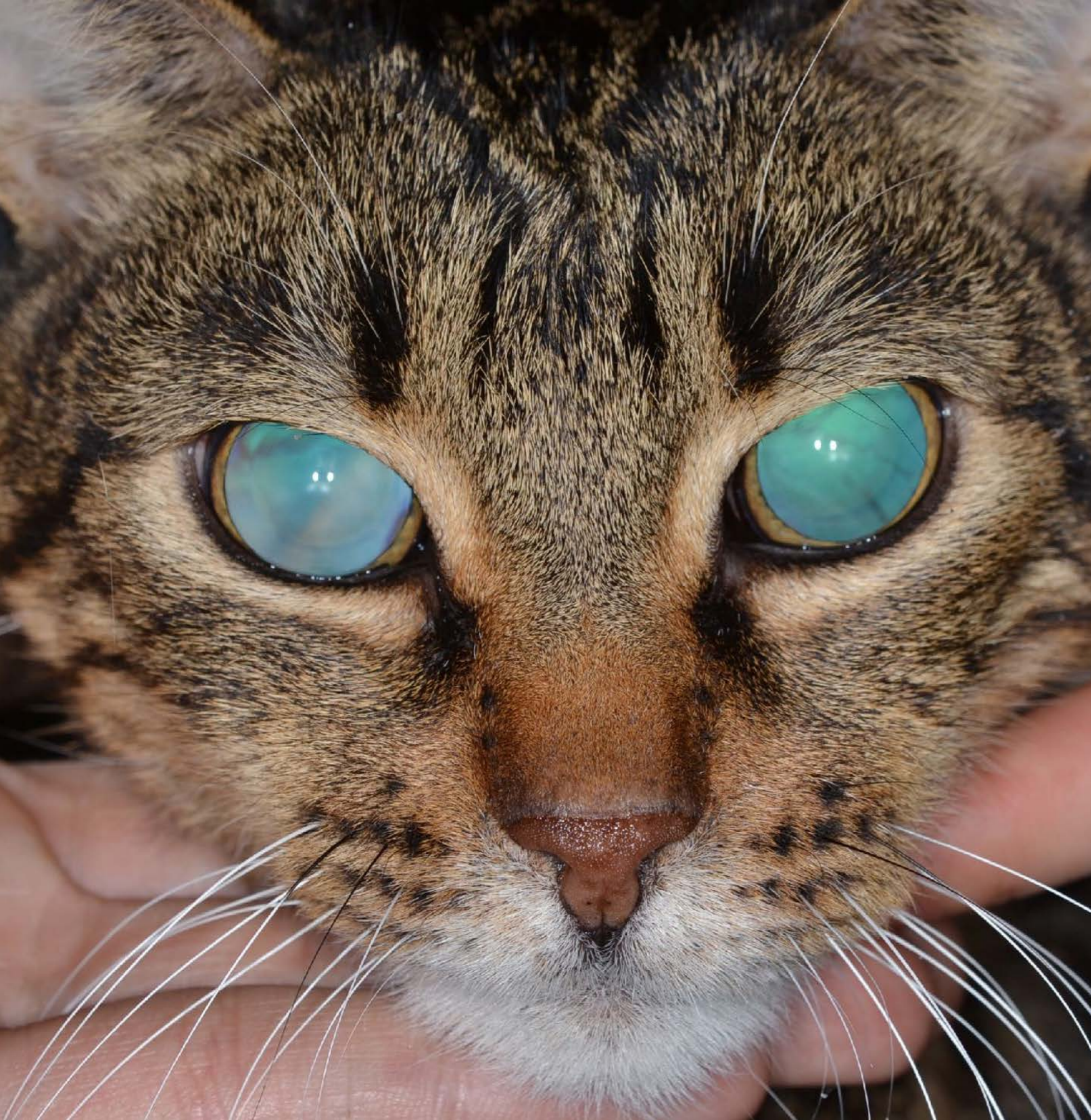Nódulo irídico lateral en el ojo izquierdo
Hiperpigmentación irídica multifocal bilateral y progresiva
Sin cambios relevantes en el estado general del paciente

Gato Común europeo de pelo corto, hembra esterilizada de 3 años con masa irídica lateral en el ojo izquierdo de aparición aguda, sin cambios relevantes en el estado general del paciente. Los propietarios reportan también hiperpigmentación irídica multifocal bilateral progresiva.

Descifrando Didácticamente el Caso con el Ponente

- ¿Cuáles son los diagnósticos oftalmológicos más relevantes?
- ¿Cuál es el diagnóstico diferencial de cada uno?
- ¿Qué prueba/s adicionales realizarías?





CASO CLÍNICO 18

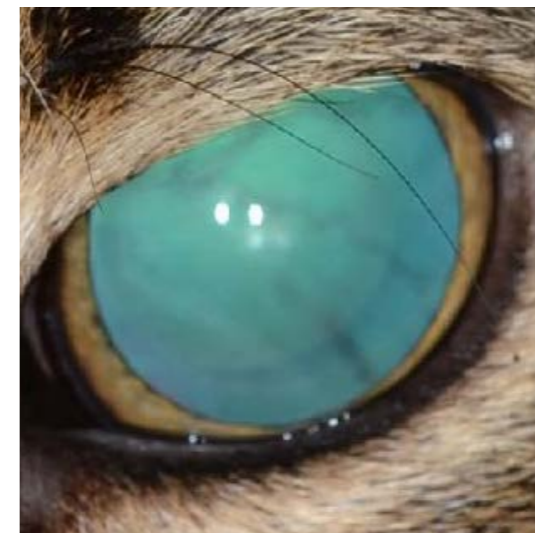
BELLO

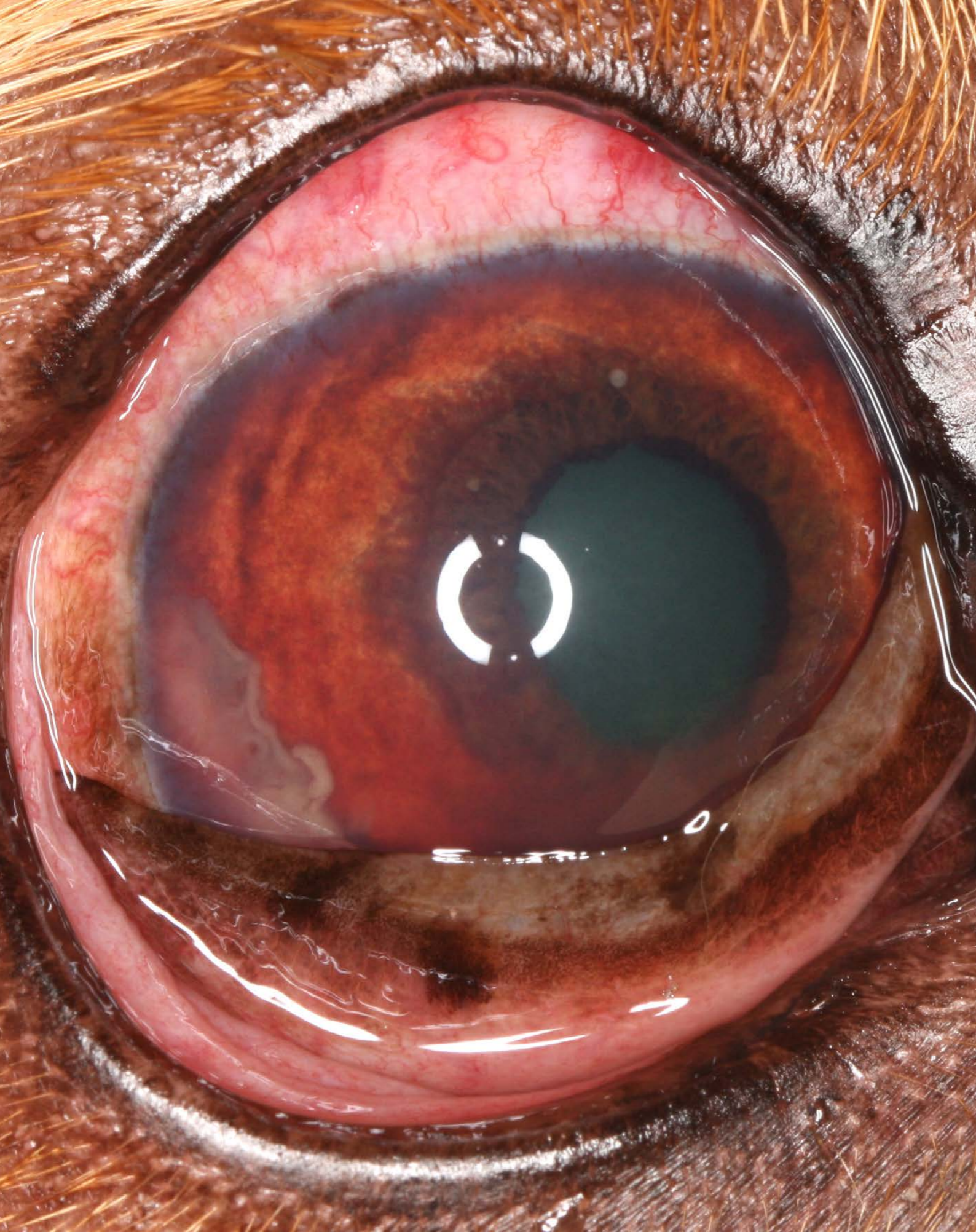Ceguera y midriasis no responsiva aguda bilateral
Apatía, hiporexia, pérdida de peso, poliuria y polidipsia
Sin antecedentes de enfermedad ocular o sistémica

Gato Común europeo de pelo corto, macho esterilizado de 14 años con pérdida de visión y midriasis arreflectiva de aparición aguda, y apatía, hiporexia, pérdida de peso, poliuria y polidipsia de varias semanas de evolución.

Descifrando Didácticamente el Caso con el Ponente

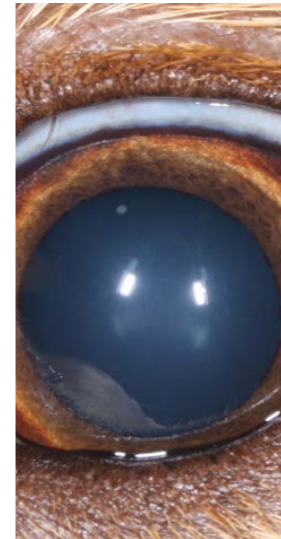
- ¿Qué cabría esperar en la exploración fundoscópica?
- ¿Cuál es el diagnóstico diferencial más probable?
- ¿Qué prueba/s adicionales realizarías?





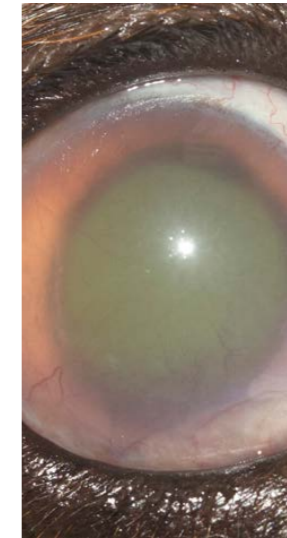TAKE HOME DEL BLOQUE 3

LO QUE ME LLEVO PARA CASA DE LO APRENDIDO EN LOS 6 CASOS CLÍNICOS




CASO CLÍNICO 13 MICKEY

Mastín español macho de 8 años
Edema corneal y miosis en el ojo dcho.
Apatía e hiporexia



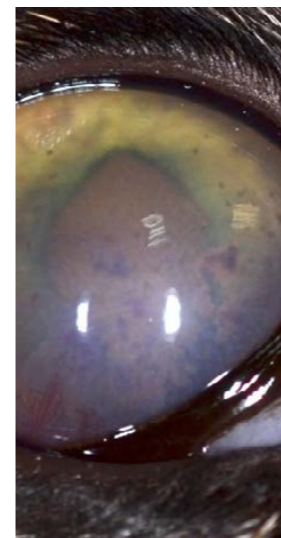
CASO CLÍNICO 14 TELMA

Am. Staffordshire hembra de 4 Años
Edema corneal difuso
Neovascularización corneal



CASO CLÍNICO 15 ROLÓN

Mestizo macho de 8 años
Lipemia del humor acuoso
Poliuria y polidipsia



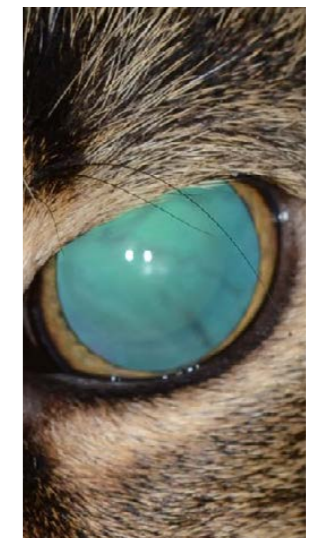
CASO CLÍNICO 16 ARIA

Común Europeo hembra de 2 años
Precipitados queráticos
Infiltrado celular en la retina



CASO CLÍNICO 17 BETA

Común Europeo hembra de 3 años
Nódulo irídico en el ojo izquierdo
Hiperpigmentación irídica



CASO CLÍNICO 18 BELLO

Gato Común Europeo macho de 14 años
Ceguera y midriasis
Apatía y pérdida de peso

INFORMACIÓN E INSCRIPCIÓN

INFORMACIÓN, INSCRIPCIÓN AL TALLER VIRTUAL DE OFTALMOLOGÍA

19 DE OCTUBRE DE 2024

PRECIO DEL TALLER WORKSHOP: 380 €

PLAZAS LIMITADAS POR RIGUROSO
ORDEN DE INSCRIPCIÓN

50 € DE DESCUENTO AL HACERTE SOCIO

CONOCE LAS 12 VENTAJAS PARA
HACERTE SOCIO NOVOTECH

Deseo Informarme para
hacerme SOCIO >>

Fecha, ponente y programa susceptibles de cambio

MOBIPASS CURSOS NOVOTECH

CONSIGUE ENTRE 1 Y 4 CURSOS
DE FORMA GRATUITA

MOBIPASS 4: Al inscribirse a 3 Cursos, tendrías 1 Gratis
MOBIPASS 6: Al inscribirse a 4 Cursos, tendrías 2 Gratis
MOBIPASS 8: Al inscribirse a 5 Cursos, tendrías 3 Gratis
MOBIPASS 10: Al inscribirse a 6 Cursos, tendrías 4 Gratis

Deseo Informarme del MOBIPASS >>

BONODESCUENTO CURSOS NOVOTECH

INSCRÍBETE A VARIOS CURSOS Y ABÓNALO
EN 12 CÓMODAS CUOTAS

BONODESCUENTO 2: 10% de Descuento.
BONODESCUENTO 3-4: 15% de Descuento.
BONODESCUENTO 5-7: 20% de Descuento.
BONODESCUENTO 8-9: 25% de Descuento.
BONODESCUENTO 10 o MÁS: 30% de Descuento.

Deseo Informarme del BONODESCUENTO >>



ÁNGEL ORTILLÉS

DVM, MSc, PhD, Dipl. ECVO

Licenciado en Veterinaria por la Universidad de Zaragoza, realizó un internado rotatorio y otro de especialidad en Oftalmología en el hospital veterinario de dicha universidad. Doctor en Medicina y Sanidad Animal con su tesis sobre *crosslinking* del colágeno corneal por la Universidad de Zaragoza. Diplomado por el *European College of Veterinary Ophthalmologists* (ECVO), tras realizar su residencia en el Hospital Clínic Veterinari de la Universidad Autònoma de Barcelona. Actualmente es el responsable del Servicio de Oftalmología de AniCura Valencia Sur Hospital Veterinario. Es autor de diversas comunicaciones en congresos nacionales e internacionales, artículos en revistas indexadas y científicas de difusión veterinaria, así como de varios capítulos de libros relacionados con la veterinaria, además de ponente en diferentes congresos, posgrados y cursos de oftalmología veterinaria.

4 OPCIONES DE CONTACTAR CON NOSOTROS PARA INSCRIBIRTE AL TALLER

- **OPCIÓN 1:** Inscríbete en el email administracion@workshopsnovotech.com
- **OPCIÓN 2:** Inscríbete telefónicamente en el Tfn: 91 326 38 66
- **OPCIÓN 3:** Solicita tu inscripción por WhatsApp: 654 083 160
- **OPCIÓN 4:** Inscríbete directamente clicando en este botón de debajo

Clica aquí para Inscribirte al Taller >>



METODOLOGÍA 7 STEPS

DE NUESTROS TALLERES


Conoce los 7 pasos de nuestra Metodología de los Talleres Virtuales Workshops Novotech y comprende porque se trata de una formación Novedosa en la que interaccionarás directamente con el ponente

VET WORKSHOPS
NOVOTECH

Tu formación, nuestra vocación

METODOLOGÍA 7 STEPS

DE NUESTROS TALLERES



PASO 1

CREACIÓN GRUPO DE WHATSAPP

Una vez realizada la Inscripción serás incluido en un pequeño grupo de WhatsApp junto a otros 6 veterinarios inscritos en el Taller Workshop con los que trabajaréis juntos formando un miniequipo.

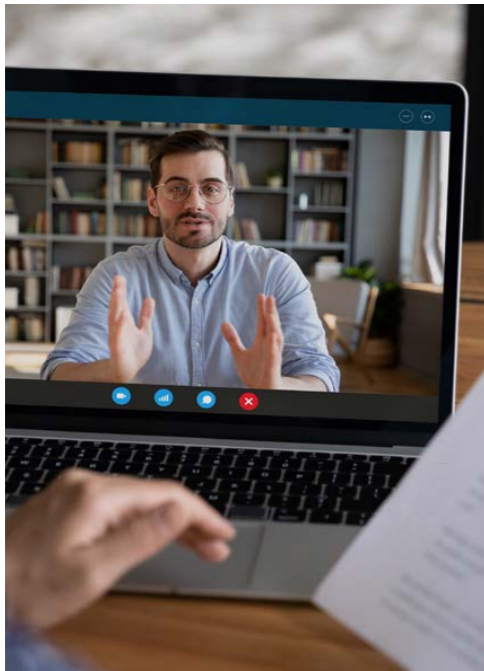A ese Grupo de WhatsApp os enviaremos con antelación los Casos Clínicos que vuestro miniequipo debatirá directamente con el profesor de forma interactiva.



PASO 2

ENVÍO DEL TEMARIO POR MENSAJERÍA

Se enviará previamente el temario y los casos clínicos del taller por mensajería una semana antes del comienzo del mismo a cada veterinario y se dará una explicación telefónica de la metodología a cada inscrito por parte de la organización.



PASO 3

EXPOSICIÓN TEÓRICA DEL PONENTE

En cada uno de los 3 bloques de los que consta el taller habrá una exposición teórica del ponente con una metodología práctica para esclarecer la posterior resolución argumentada de los diferentes casos clínicos de cada bloque.



PASO 4

RESOLUCIÓN DE LOS CASOS CLÍNICOS

Se realizará una descripción de cada caso clínico por parte del ponente y una resolución guiada conjunta del caso de forma interactiva por cada uno de los integrantes de cada miniequipo de 6 veterinarios.

METODOLOGÍA 7 STEPS

DE NUESTROS TALLERES



PASO 5

APORTACIÓN DE OTROS MINIEQUIPOS

Tras la resolución interactiva de cada caso clínico se abrirá un turno de aportación voluntaria de otros miembros diferentes a ese miniequipo para dar feedback a lo aportado por el ponente y los miembros del miniequipo que han debatido el caso.



PASO 7

TURNO DE PREGUNTAS Y DEBATE

Como punto final, se abrirá en cada caso clínico un turno de resolución de preguntas por parte de los alumnos, abriéndose posteriormente un debate interactivo final de cada caso clínico.



PASO 6

EXPLICACIÓN DIDÁCTICA DEL PONENTE

Tras la resolución de cada caso clínico, el ponente realizará una explicación didáctica detallada de cada caso elaborando unas conclusiones finales y desgranando una serie de tips diagnósticos y/o terapéuticos.



BONUS EXTRA

WHATSAPP CON EL PROFESOR

Como bonus extra, el día siguiente a la celebración del taller, se habilitará un grupo de WhatsApp para los alumnos del taller con el ponente, para durante un tiempo limitado, poder compartirle casos clínicos propios relacionados con el temario del taller.

INCLUYE TUS TALLERES EN EL BONODESCUENTO

1

PASO 1 DEL BONODESCUENTO
Selecciona de entre los 5 tipos de Bonodescuento Novotech, cual de ellos es el que mejor se adapta en función del tipo de Cursos que desees realizar tú o los miembros del equipo de tu clínica

2

PASO 2 DEL BONODESCUENTO
Selecciona entre los diferentes cursos del Bonodescuento seleccionado, aquellos que desees incluir con el % de Descuento correspondiente en función del número de Cursos elegidos

3

PASO 3 DEL BONODESCUENTO
Envíanos con un Click la selección de Cursos que has elegido incluir en tu Bonodescuento para conocer el Importe de la Cuota Mensual, la cuál te enviaremos en breve



CONOCE LOS 5 TIPOS
DE BONODESCUENTO

[CLICA AQUÍ >>](#)

REGÁLATE TALLERES GRATIS CON EL MOBIPASS NOVOTECH



MOBIPASS 4

Inscríbete a 3 Cursos y te regalamos Gratis, un 4º Curso.

[Deseo Informarme del MOBIPASS 4 >>](#)



MOBIPASS 6

Inscríbete a 4 Cursos y te regalamos Gratis, el 5º y el 6º Curso.


[Deseo Informarme del MOBIPASS 6 >>](#)



MOBIPASS 8

Inscríbete a 5 Cursos y te regalamos Gratis, el 6º, 7º y el 8º Curso.

[Deseo Informarme del MOBIPASS 8 >>](#)



MOBIPASS 10

Inscríbete a 6 Cursos y te regalamos Gratis, el 7º, 8º, 9º y 10º Curso.

[Deseo Informarme del MOBIPASS 10 >>](#)

[Ver las Diferencias entre MOBIPASS y BONODESCUENTO >>](#)

¿Quieres hacer
varios Talleres Gratis?
¿Quieres pagarlos en
Cómodas Cuotas?

Contratando alguno de los 4 tipos de Mobipass Novotech puedes obtener entre 1 y 4 Cursos o Talleres Novotech Gratuitos. Puedes Configurar el Tipo de Mobipass así como la Modalidad de Cursos que desees incluir en el.


[Configurar mi Mobipass >>](#)


BONODESCUENTO
&
MOBIPASS

[Conoce las Diferencias
Clica aquí >>](#)

Contratando alguno de los 5 tipos de Bonodescuento de Cursos y Talleres Novotech puedes obtener entre un 10% y un 30% en tu inscripción y además puedes abonar dicho importe en 12 cómodas cuotas mensuales.

[Ver Cuota del Bonodescuento >>](#)






BONODESCUENTO NOVOTECH

Comodidad personal

Inscríbete a entre 2 y 4 Cursos y obtén hasta un 15% de descuento en función del número de Cursos elegidos y abonalo en 12 cuotas mensuales.

Inscríbete a entre 5 y 6 Cursos y obtén hasta un 20% de descuento en función del número de Cursos elegidos y abonalo en 12 cuotas mensuales.



MOBIPASS NOVOTECH

Comodidad personal

Inscríbete con el Mobipass 4 a 3 Cursos Novotech y te regalamos

Gratis sin Coste la inscripción a un 4º Curso

Inscríbete con el Mobipass 6 a 4 Cursos Novotech y te regalamos Gratis sin Coste la inscripción al 5º y 6º Curso

Conoce las Diferencias entre Ellos >>



CLÍNICA ASOCIADA NOVOTECH

Obtén 12 Ventajas sin coste para tu Clínica

Al unirse de forma Gratuita sin Coste como Clínica Asociada Novotech, obtendrás hasta 12 Ventajas para tu Clínica Veterinaria, incluido el descuento en la inscripción a nuestros cursos y el Acceso a los Servicios Exclusivos Vet Sinergy Novotech



SOCIO NOVOTECH

Obtén 12 Ventajas para tu Formación

Al hacerte Socio Novotech puedes disfrutar de entre 10 y 18 Ventajas en función de que elijas hacerte Socio Standar, Socio Premium o Socio Full Service incluyendo un Descuento de 160 € en cada curso presencial y de 100 € en cada Curso Online como Socio Premium o de hacer completamente Gratis todos nuestros Cursos Presenciales u Online

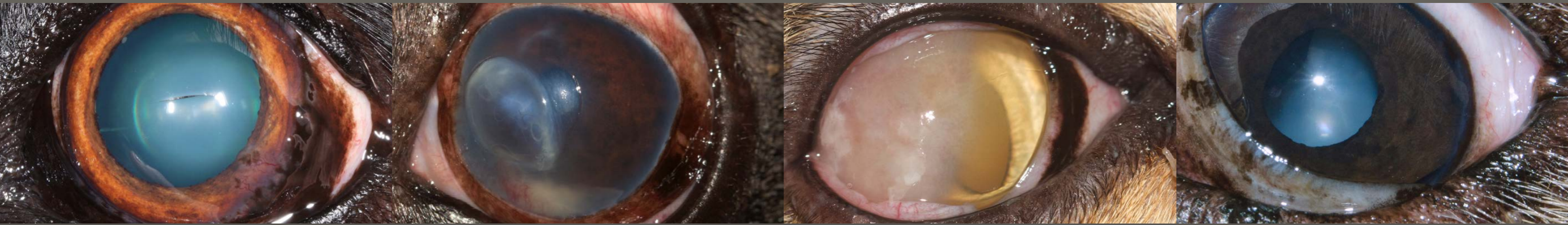Conoce las Diferencias entre Ellos >>



www.workshopsnovotech.com

administracion@workshopsnovotech.com

91 326 38 66



NOVOTECH GROUP



[Clica en cada logo para ir a su página web correspondiente]